



Schémas d'Anatomie (2)

Les articulations des membres

Polycopié de schémas d'auto-apprentissage

Destiné aux étudiants de la 1^{ère} année médecine

A colorier et à légender à domicile

Nom et Prénom:

Section et groupe :

Ce polycopié sera récupéré lors du cours magistral :

- Le 29/03/2021 pour les sections C et D
- Le 05/04/2021 pour les sections A et B

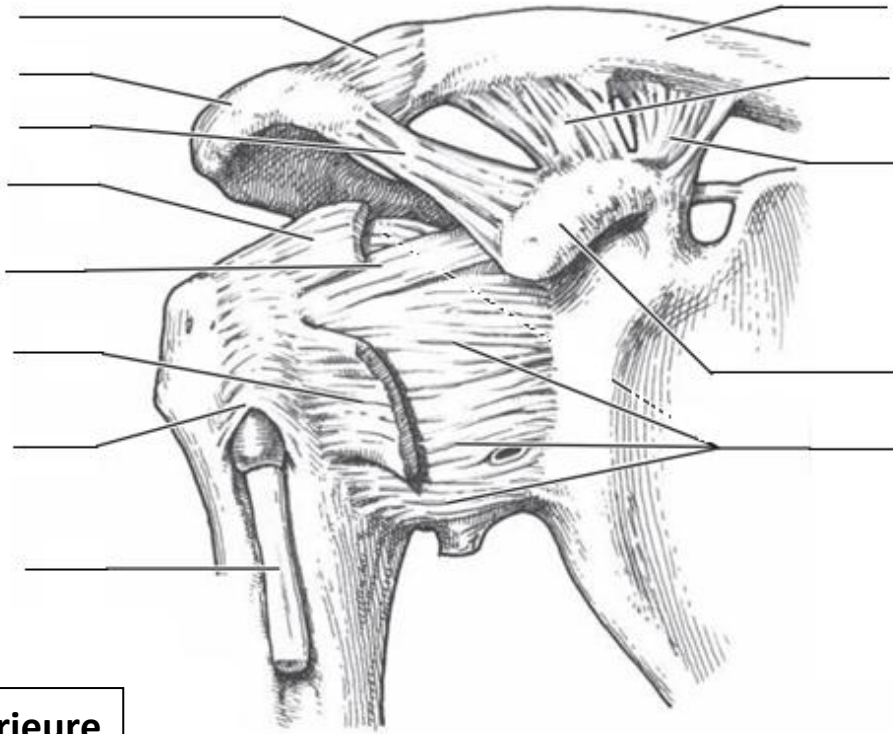
Responsable du module : Dr. A. ABDALLAH

Année universitaire : 2020-2021

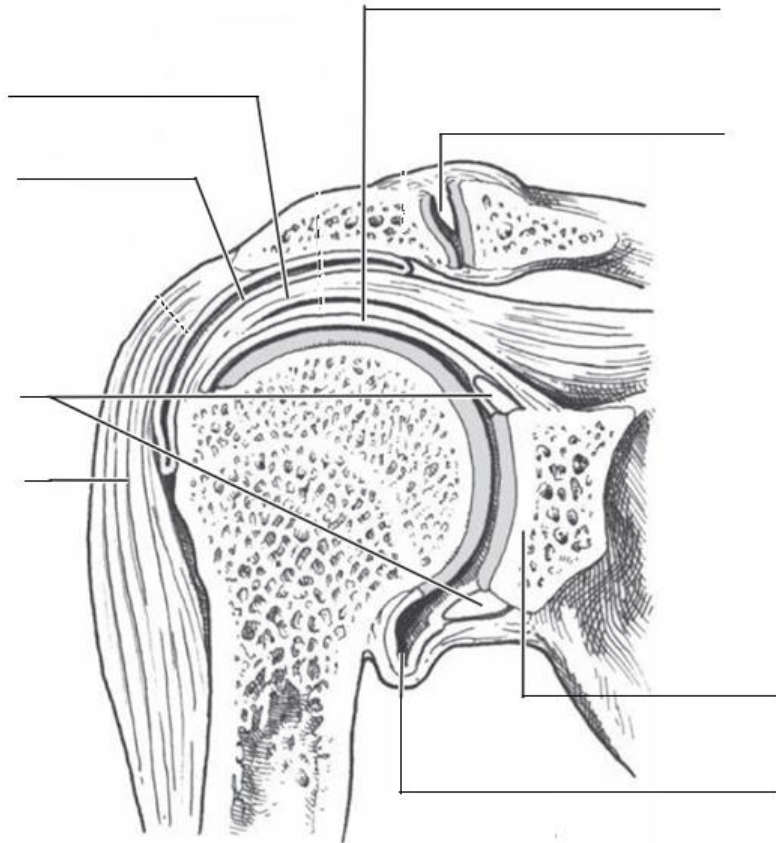
Règles de coloriage anatomique

- 1- L'os, en jaune (clair)**
- 2- Les surfaces articulaires, en bleu**
(les ménisques et les labrums, en bleu un peu clair ou un peu foncé)
- 3- Les ligaments et les membranes, en vert**
- 4- Les muscles, en marron**

L'articulation scapulo-humérale

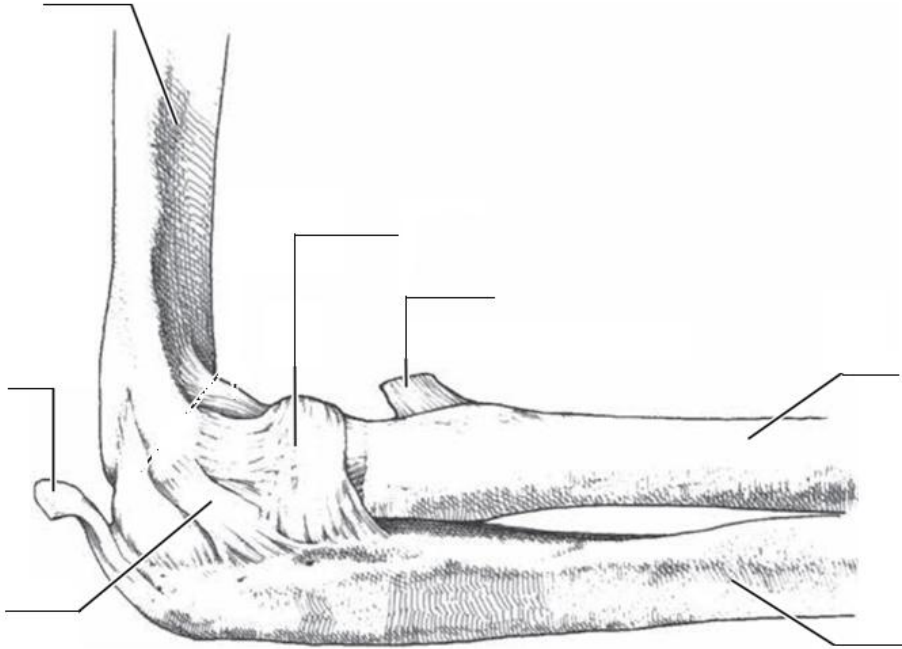


Vue antérieure

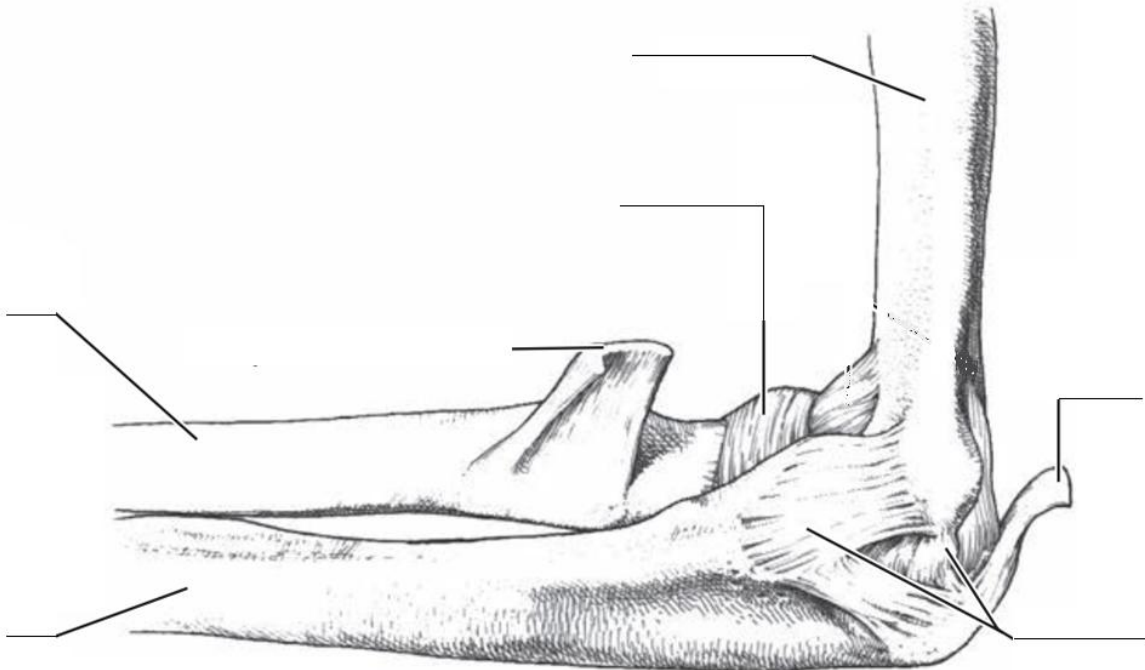


Coupe frontale

L'articulation du coude

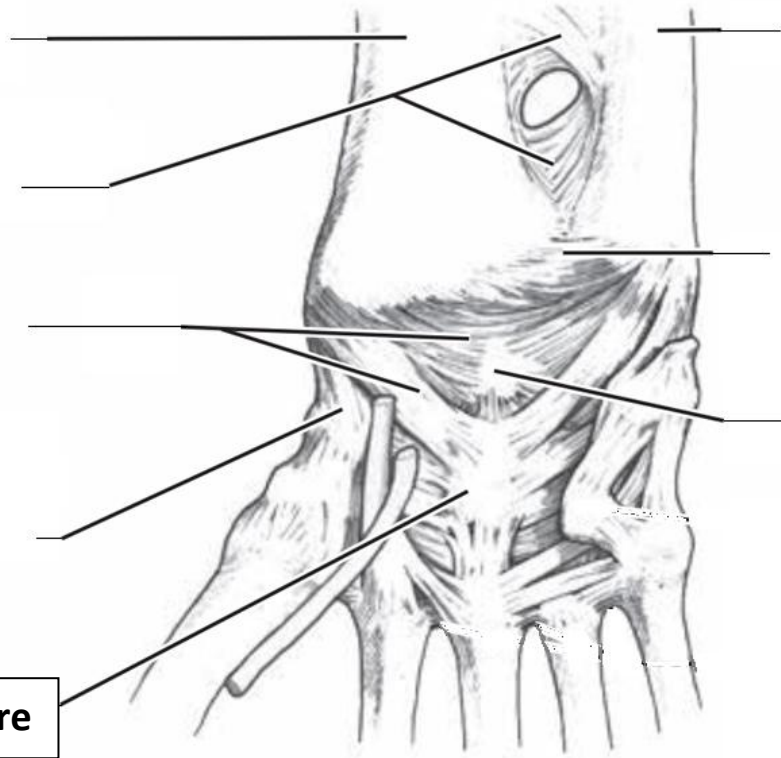


Vue latérale (coude demi-fléchi)

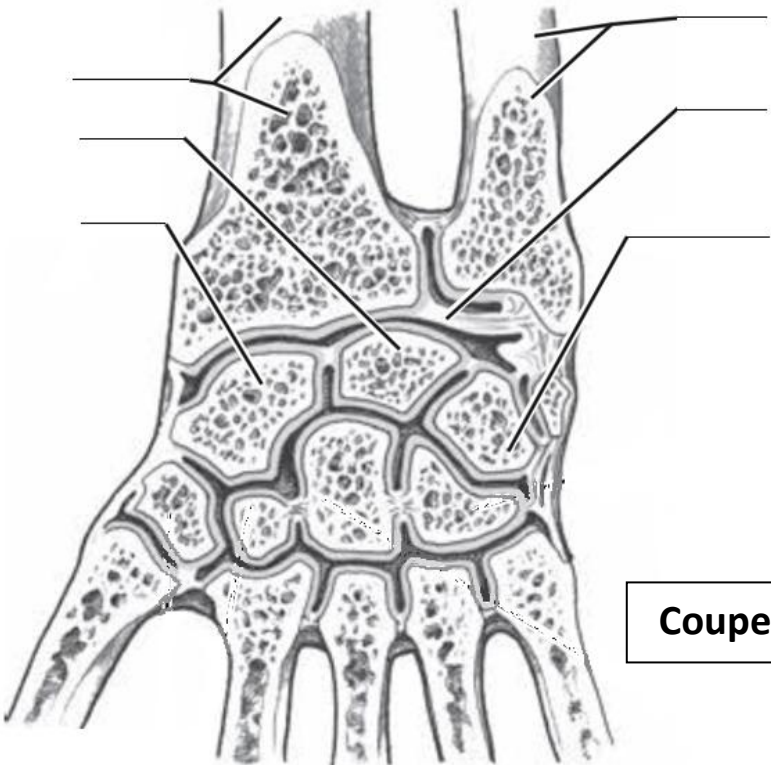


Vue médiale (coude demi-fléchi)

L'articulation radio-carpienne (poignet)

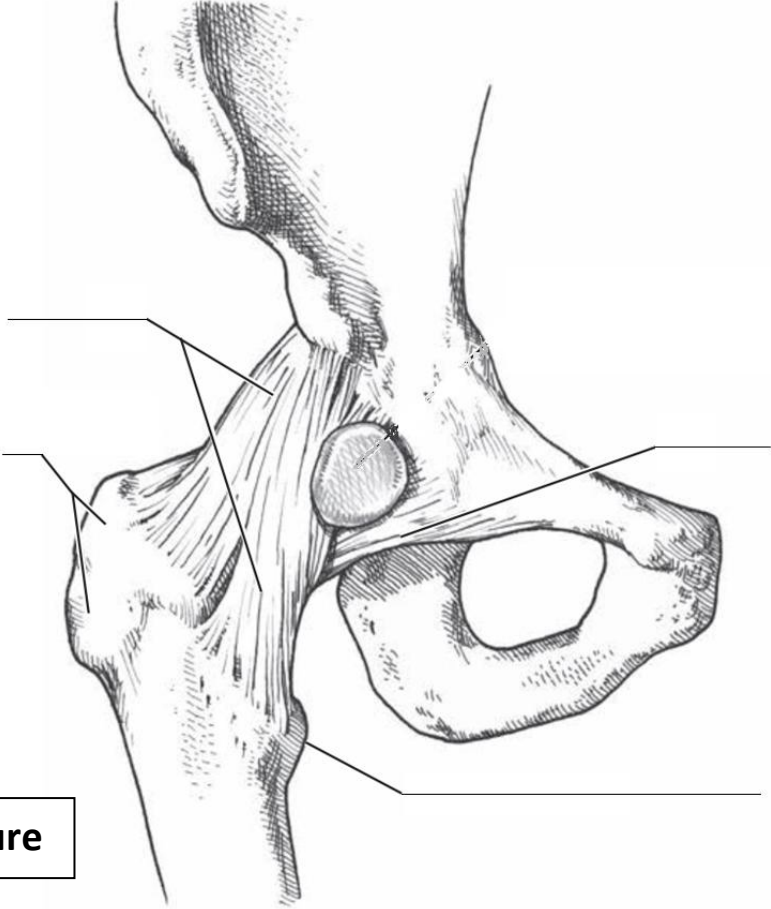


Vue palmaire



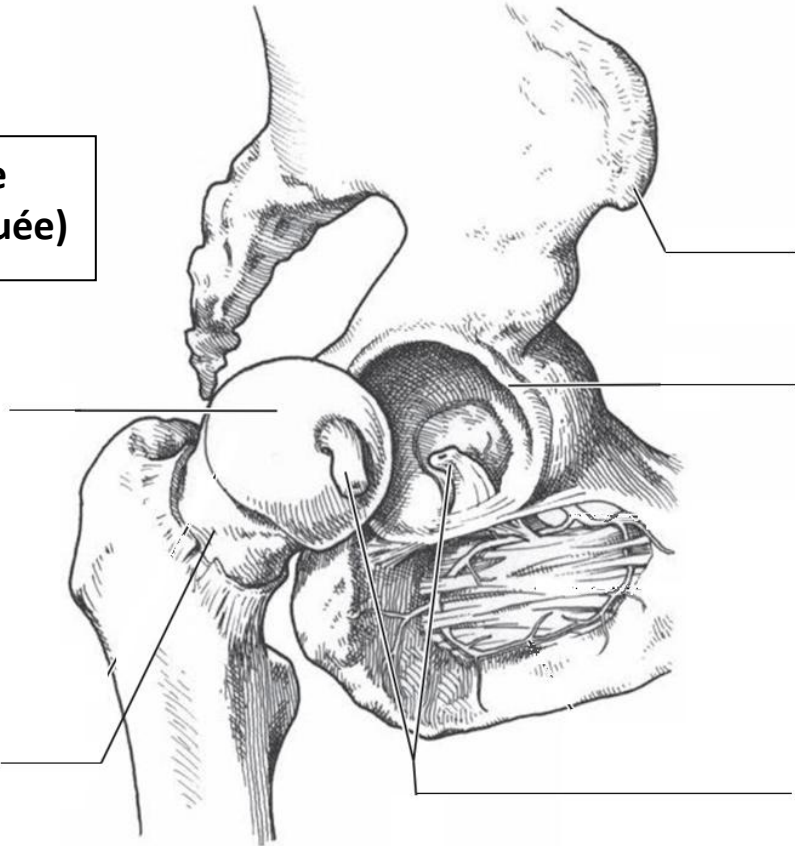
Coupe frontale

L'articulation coxo-fémorale (hanche)

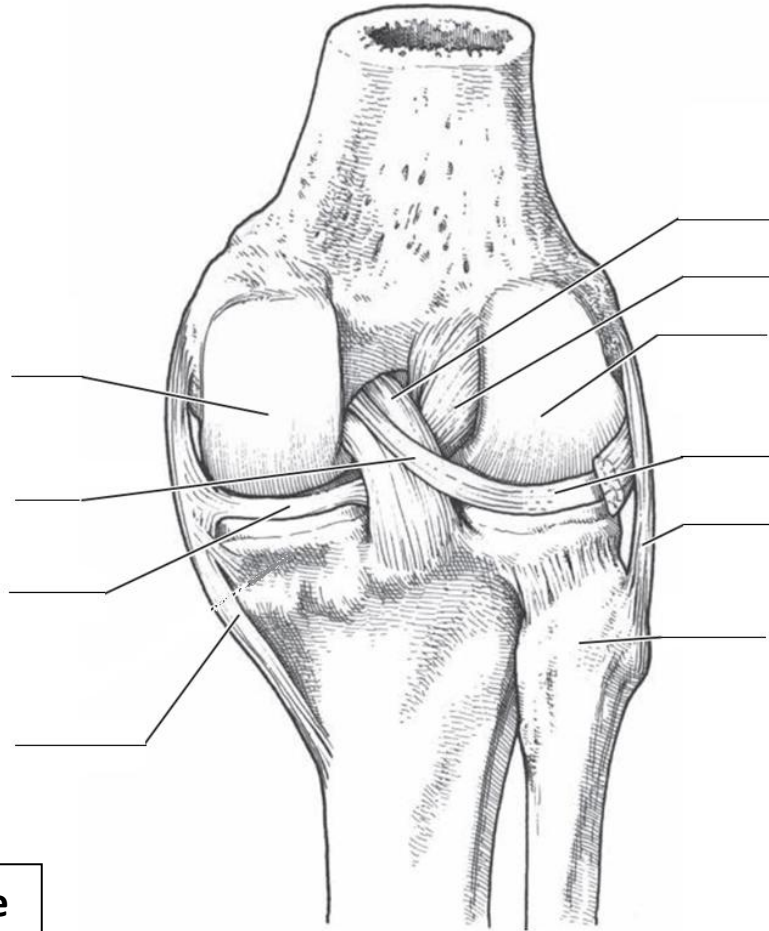


Vue antérieure

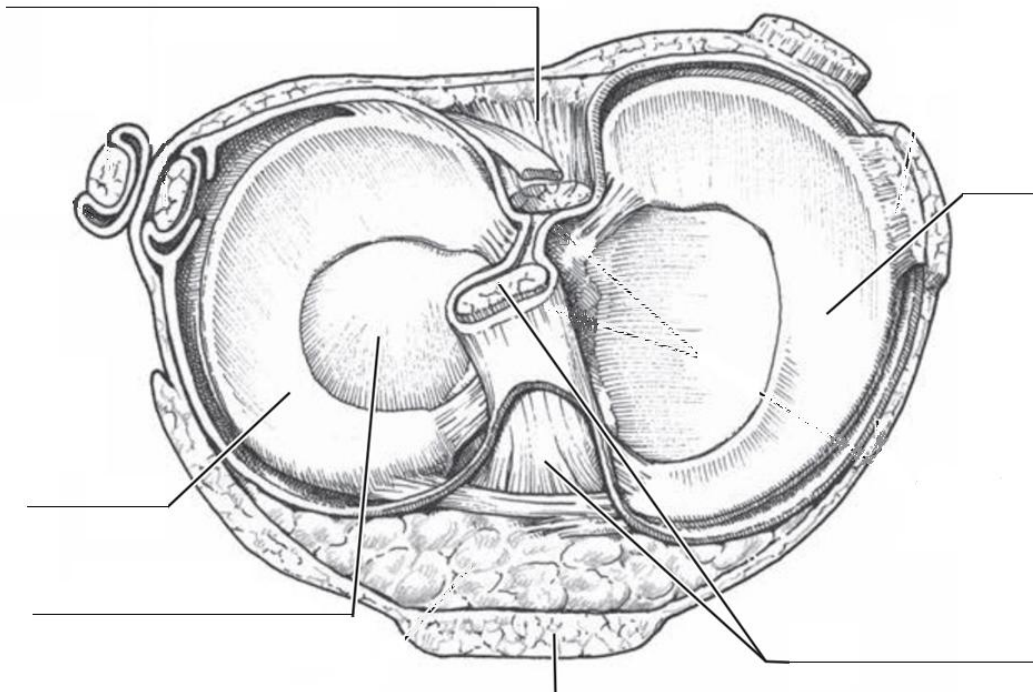
**Vue latérale
(hanche disloquée)**



L'articulation du genou

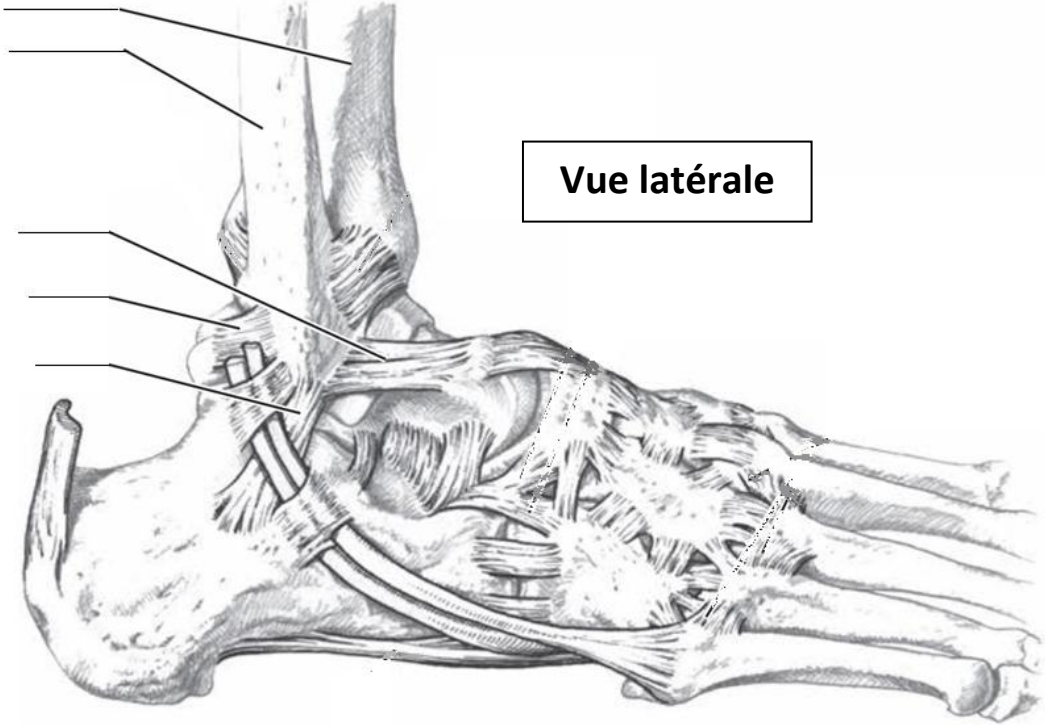


Vue postérieure

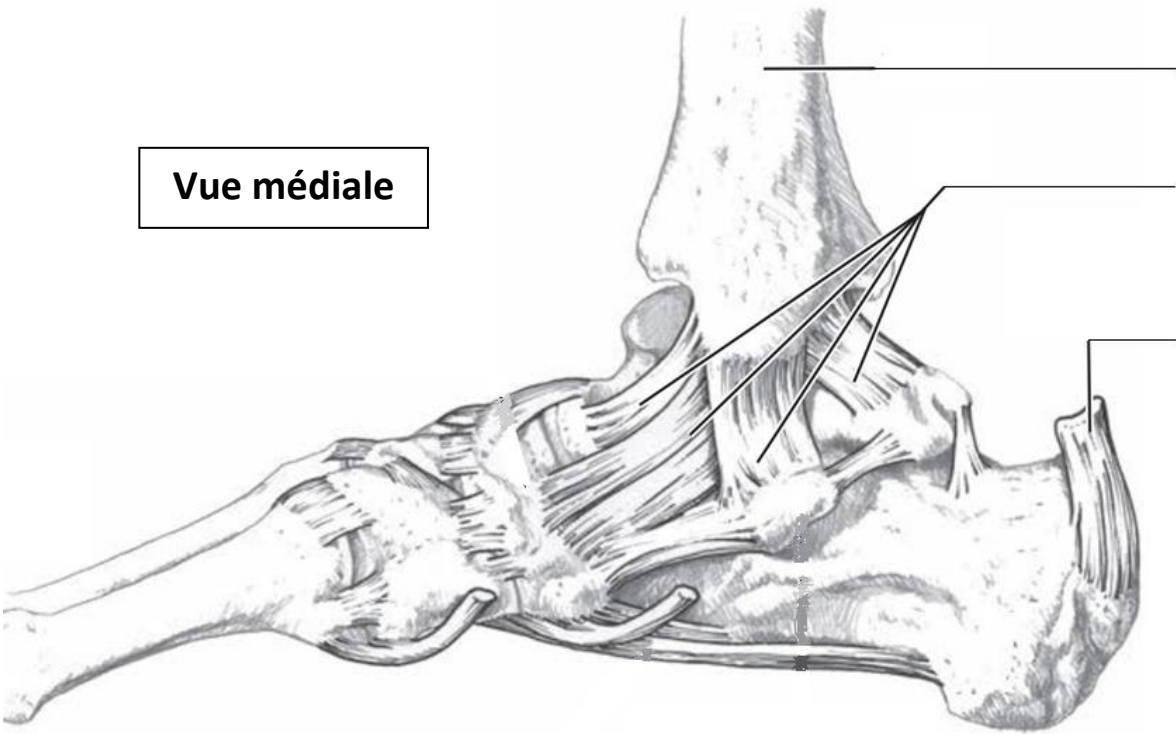


Vue supérieure du tibia
(fémur écarté)

L'articulation talo-crurale (cheville)



Vue latérale



Vue médiale