



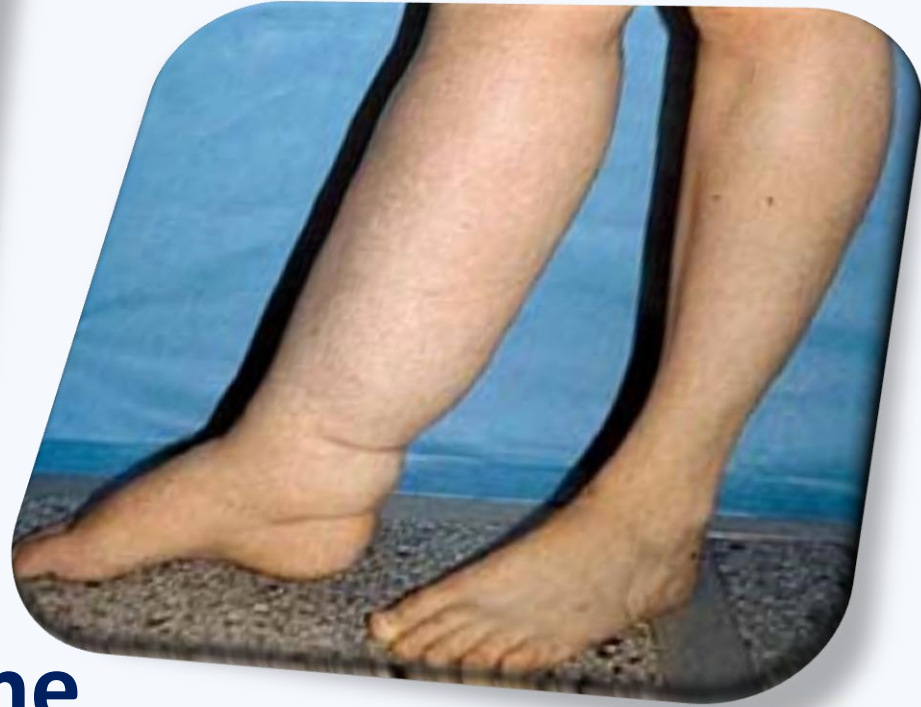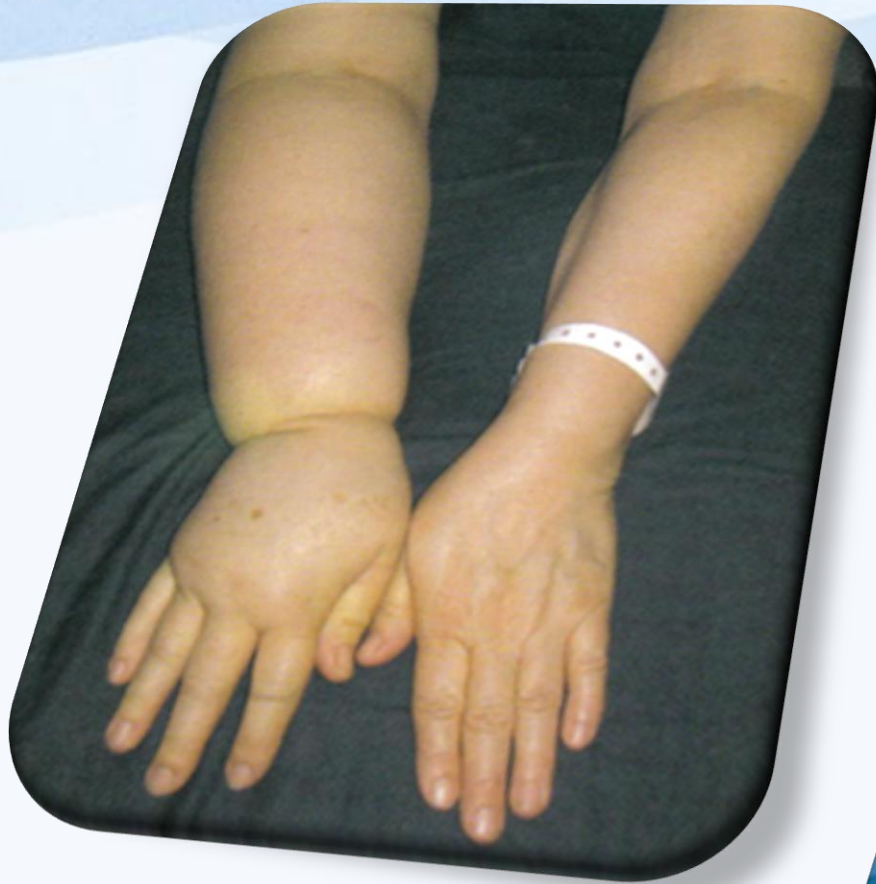Dr. A. ABDALLAH

Laboratoire d'Anatomie Médico-Chirurgicale

Faculté de Médecine – Annaba

Email: [abourahaf\\_dz@yahoo.fr](mailto:abourahaf_dz@yahoo.fr)

# Lymphatiques des membres



**Le lymphœdème...**

**quand la lymphe stagne**



# Lymphatiques du membre thoracique



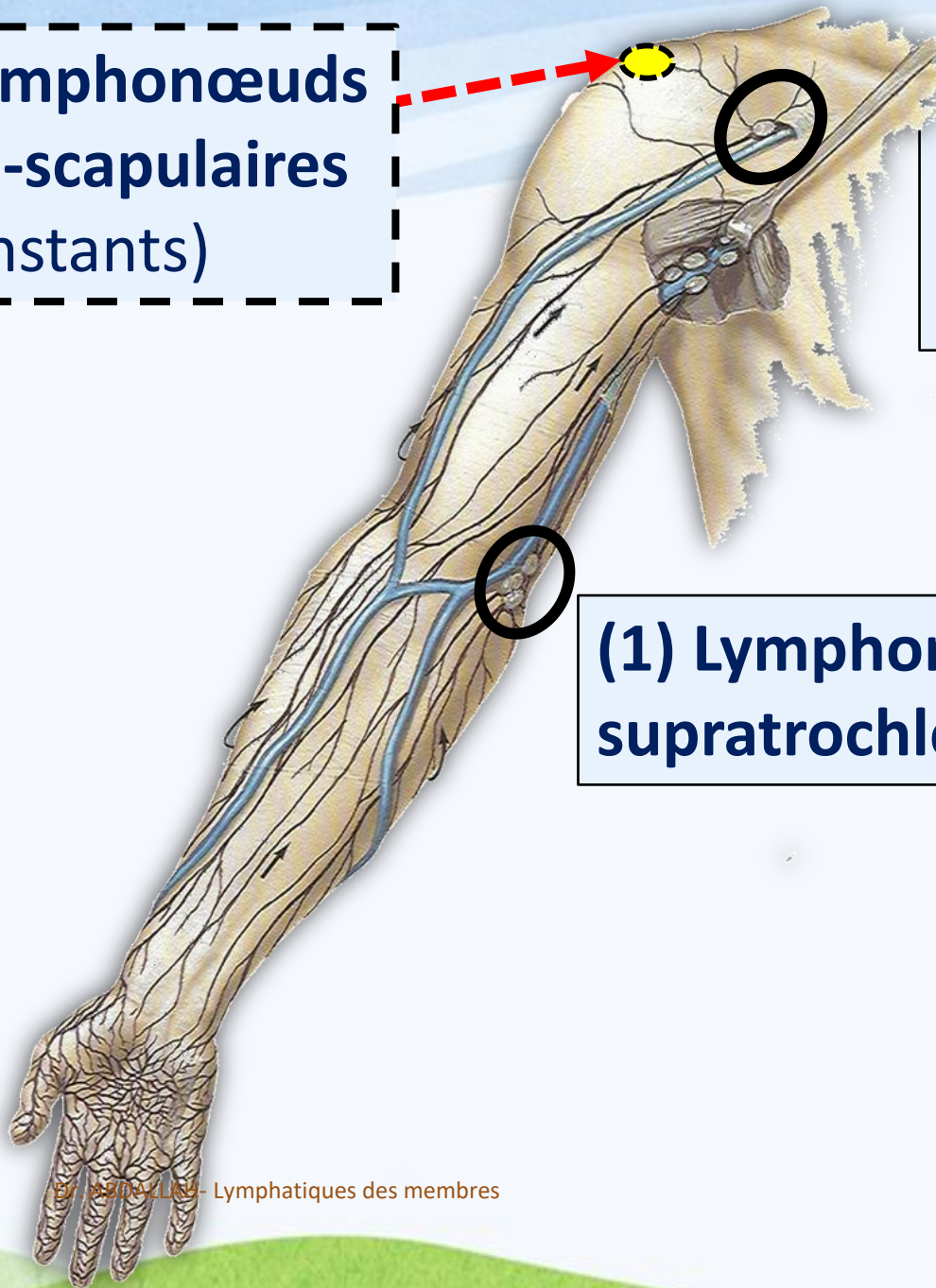
*Lymphonœuds superficiels*

= 3

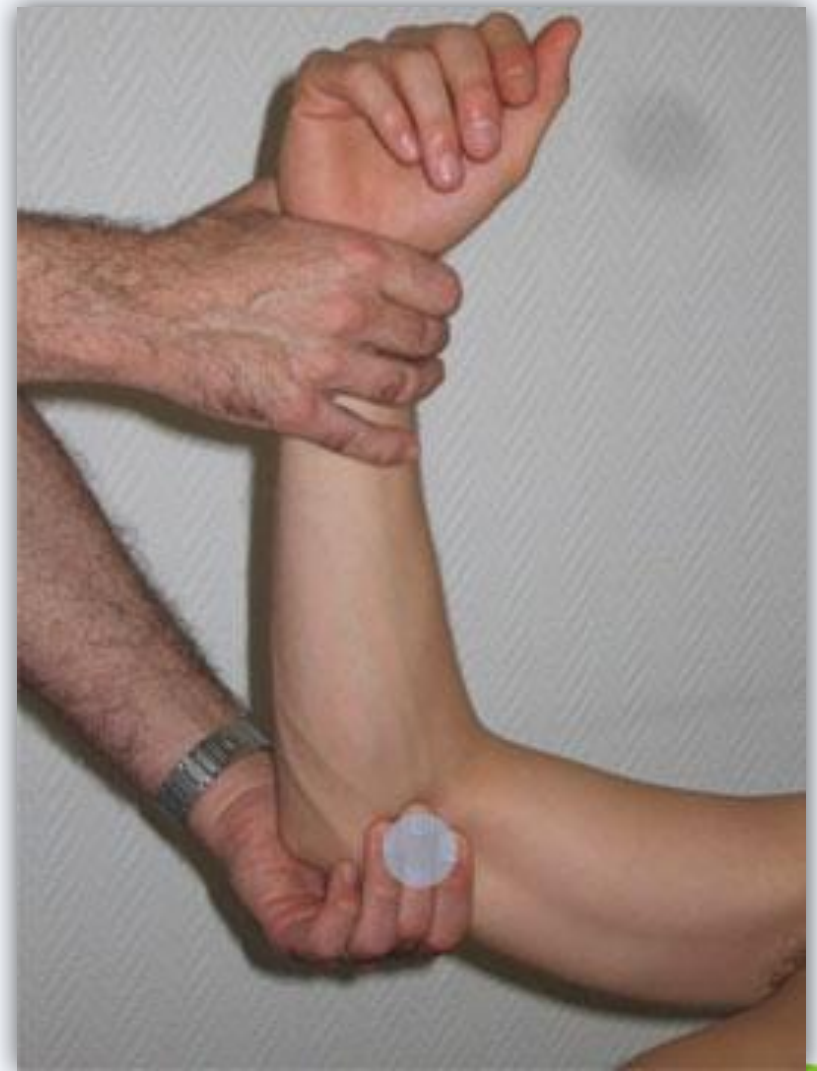**(3) Lymphonœuds supra-scapulaires (inconstants)**

**(2) Lymphonœuds infra-claviculaires (delto-pectoraux)**

**(1) Lymphonœuds supratrochléaires**



# Palpation des aires des nœuds supratrochléaires





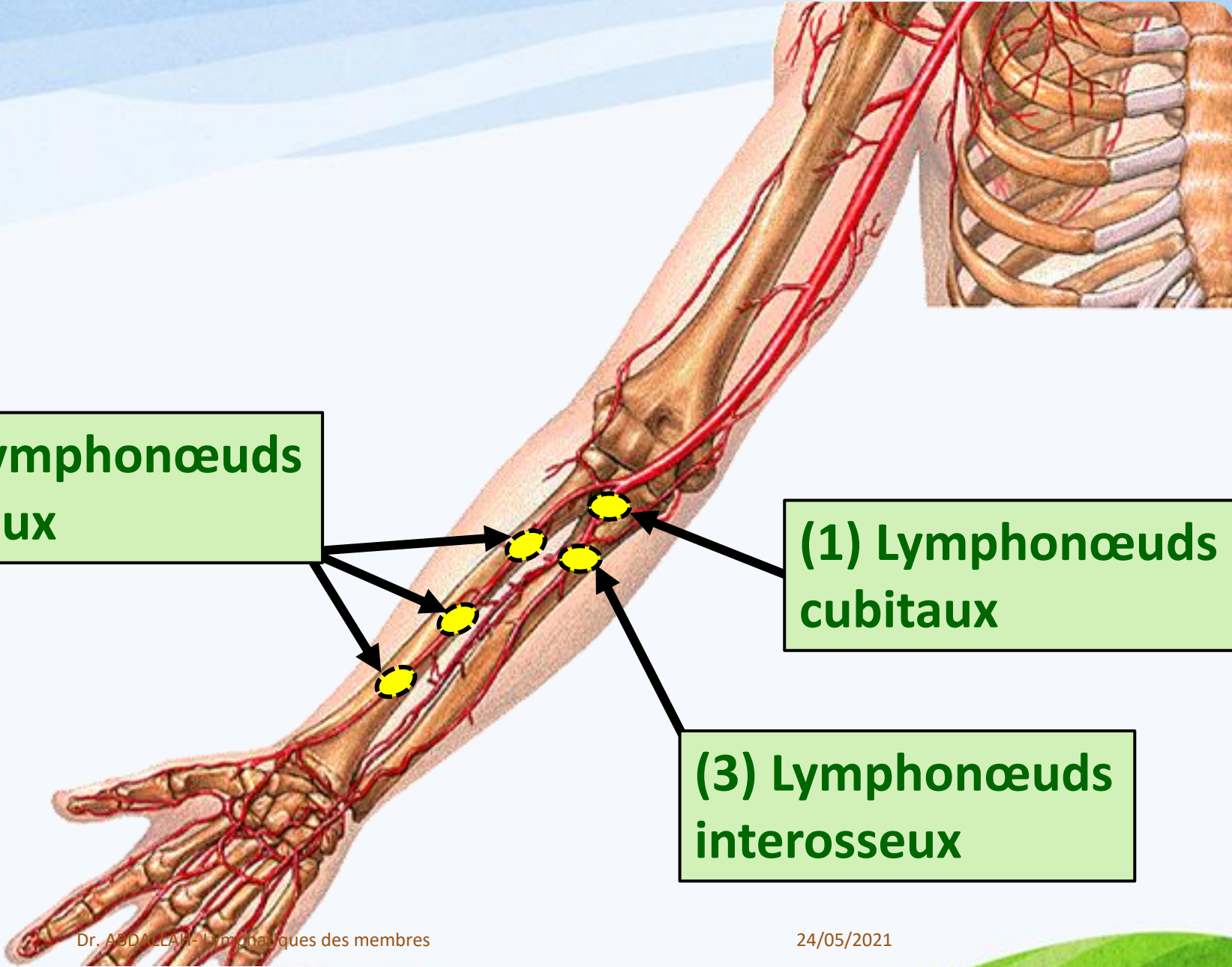
*Lymphonœuds profonds*

*= 5*

**(2) Lymphonœuds radiaux**

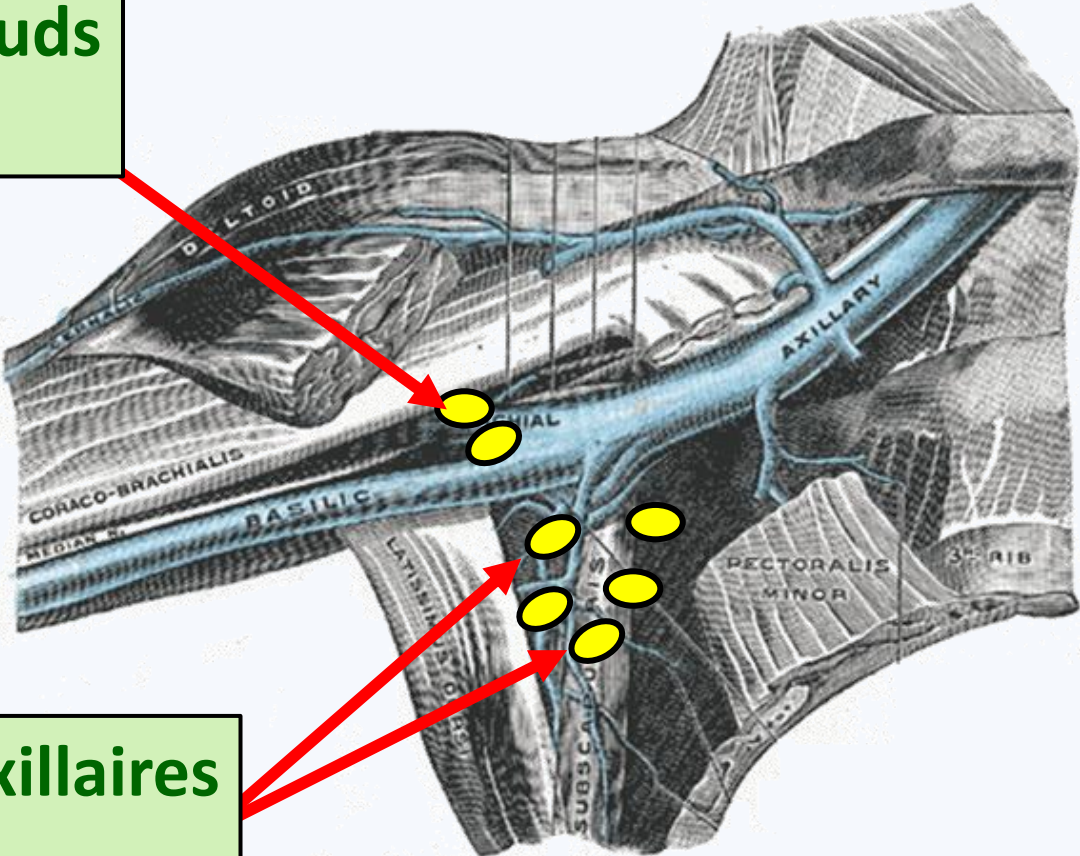
**(1) Lymphonœuds cubitiaux**

**(3) Lymphonœuds interosseux**





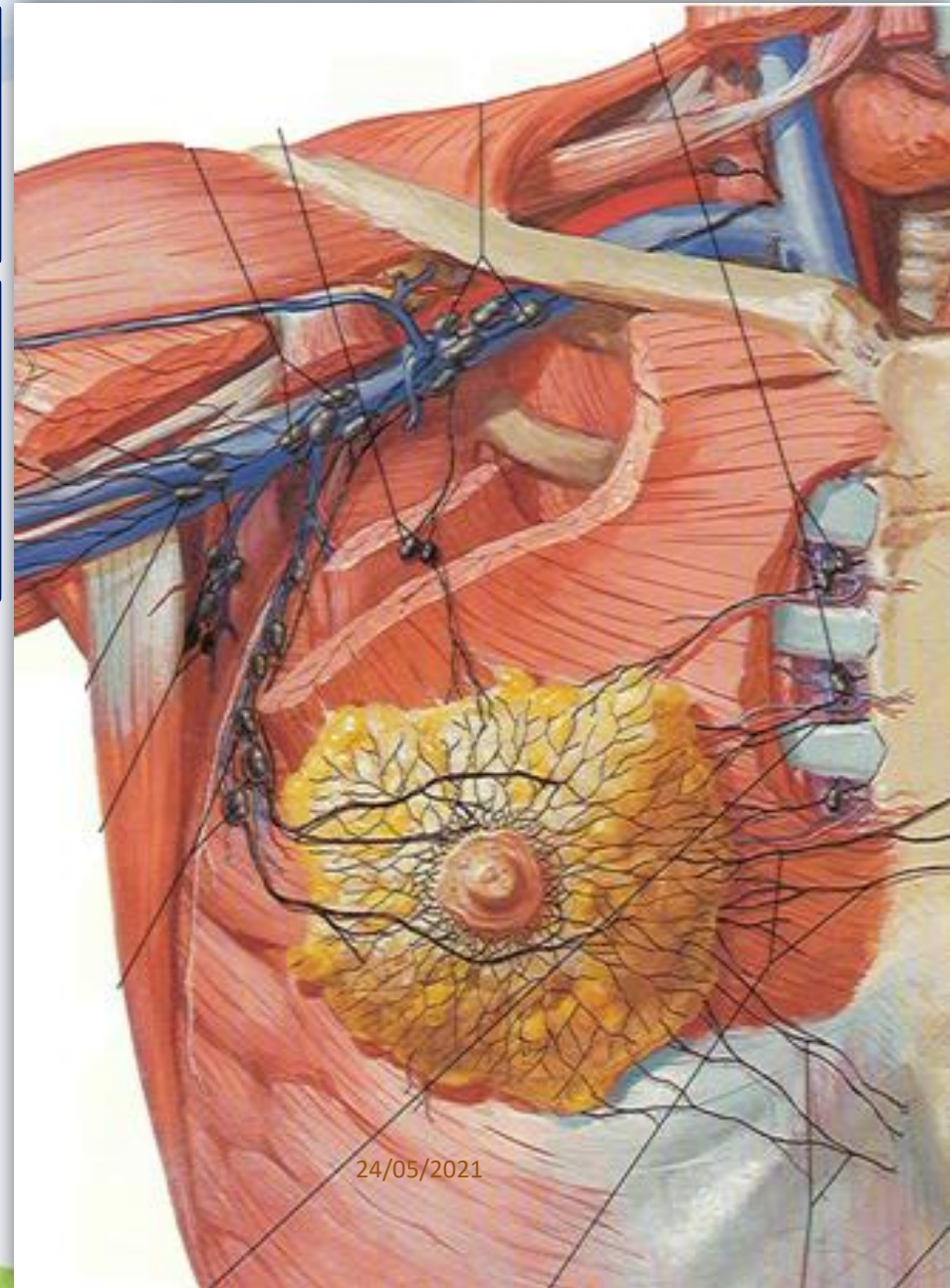
**(4) Lymphonœuds  
brachiaux**



**(5) Lymphonœuds axillaires**  
+++++

# Lymphonœuds axillaires

Nombre: **20 à 30 nœuds**  
Disposés en:  
**6 groupes**





**Apical**

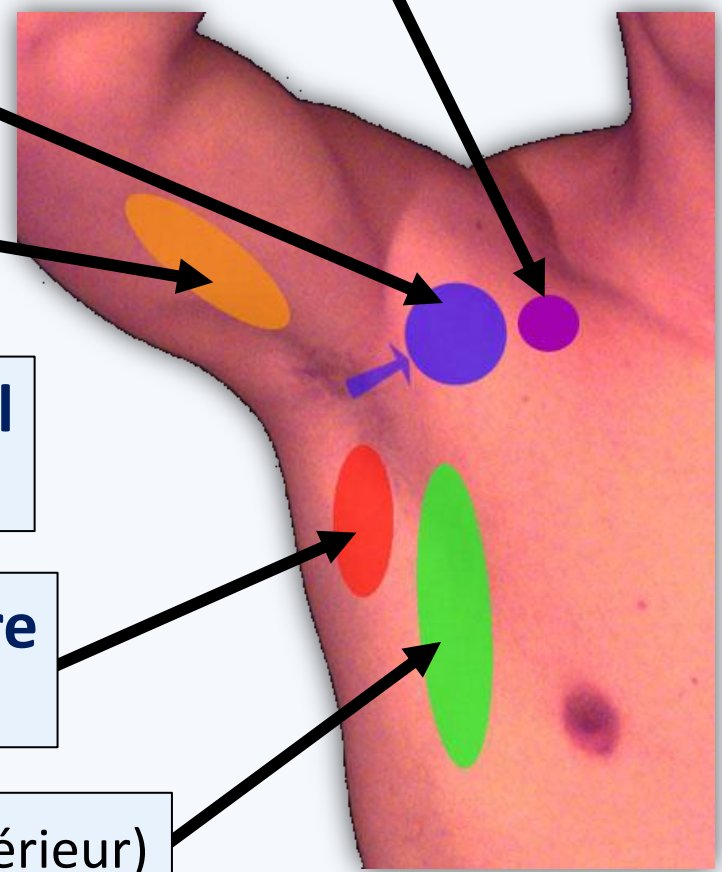
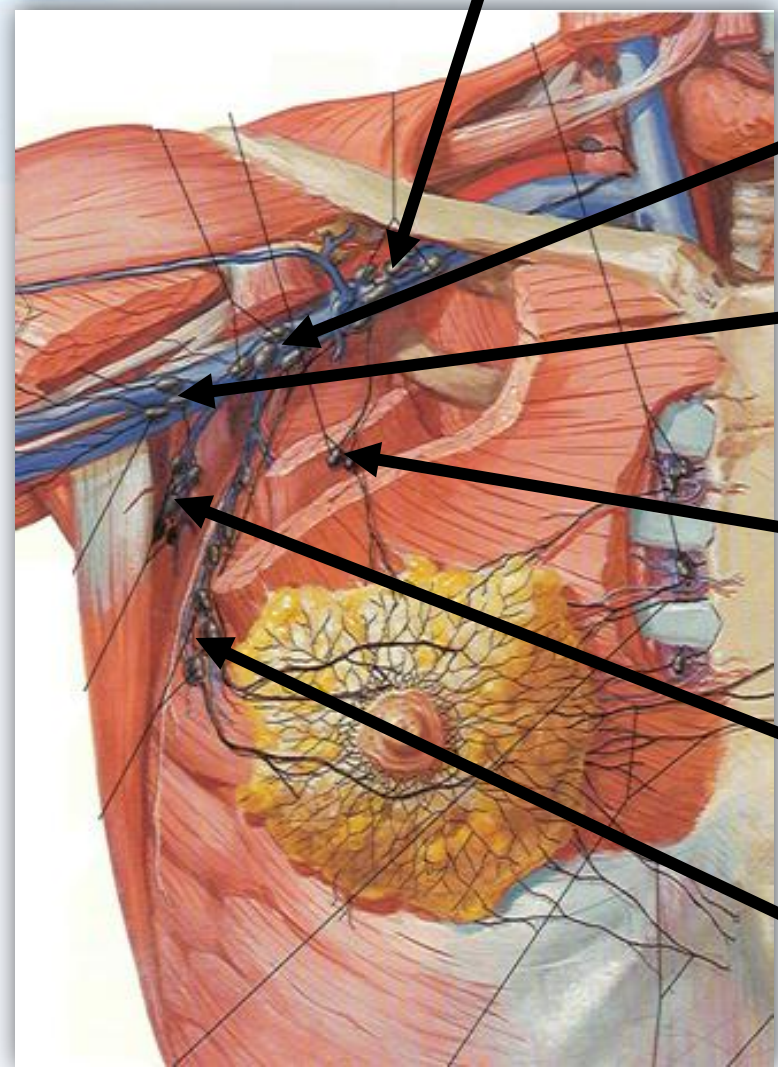
**Central**

**Huméral**  
(latéral)

**Interpectoral**  
(inconstant)

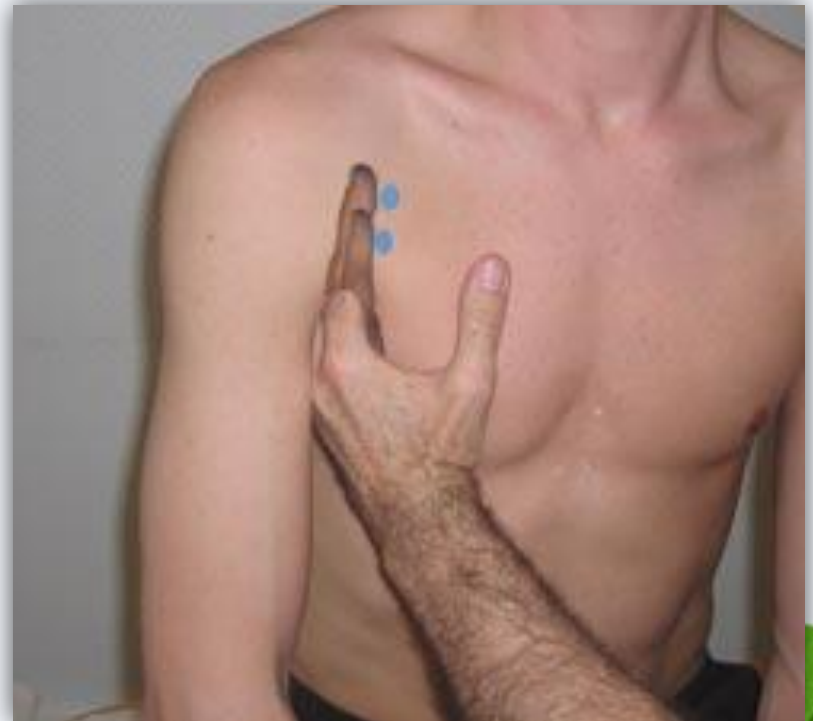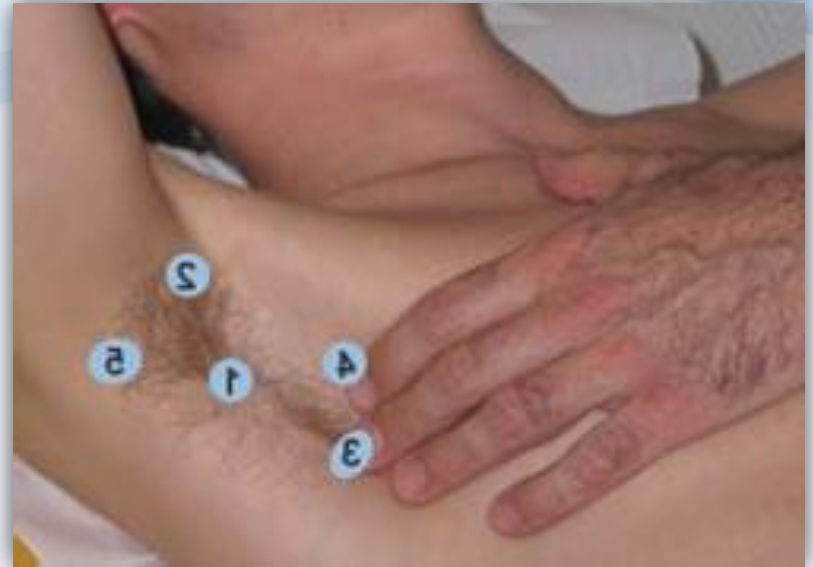**Subscapulaire**  
(postérieur)

**Pectoral** (antérieur)





- 1 : Central**
- 2 : Huméral**
- 3 : Pectoral**
- 4 : Apical**
- 5 : Subscapulaire**

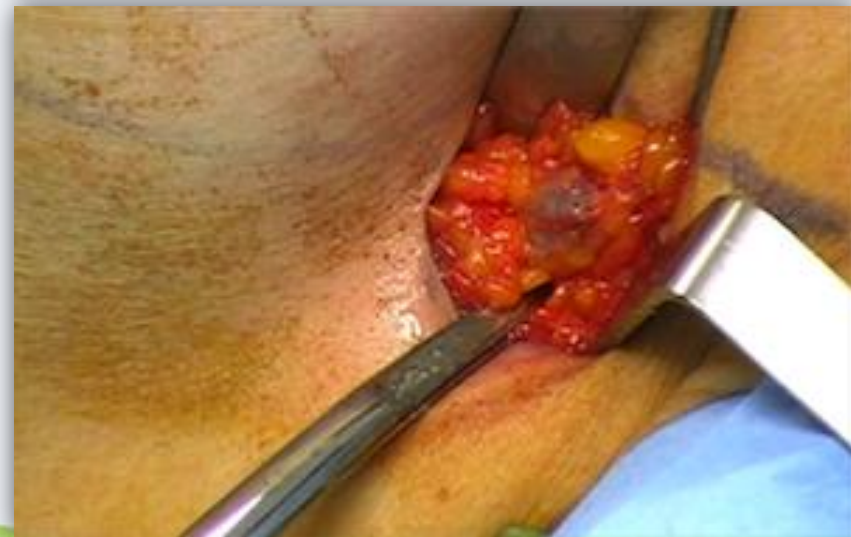
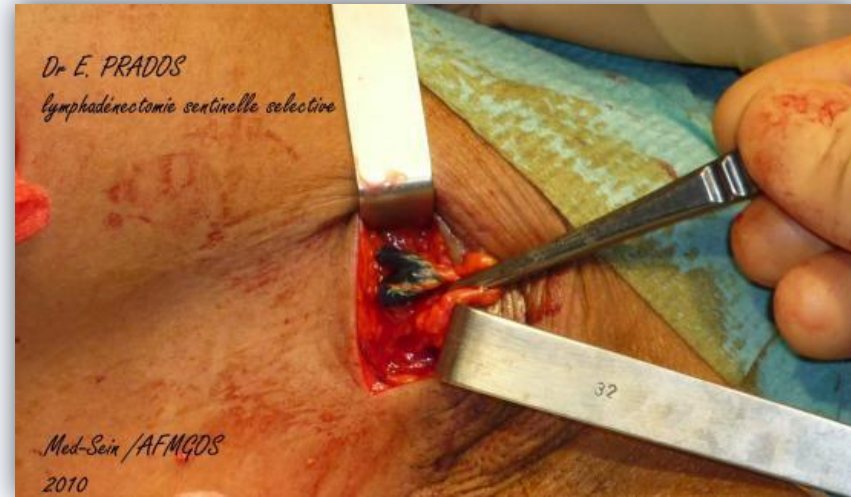
# Palpation des aires des nœuds axillaires

# Remarque:

## Lymphadenectomie axillaire

- Ou: curage ganglionnaire axillaire
- = **exérèse des nœuds axillaires**
- L'une des bases de **la chirurgie du cancer du sein**



# Lymphatiques du membre pelvien

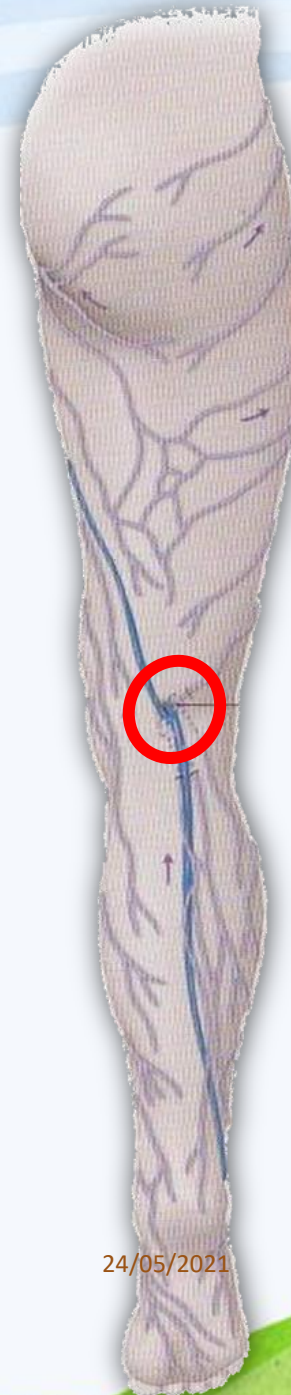



*Lymphonœuds superficiels*

= 2

# (1) Lymphonœuds poplités superficiels

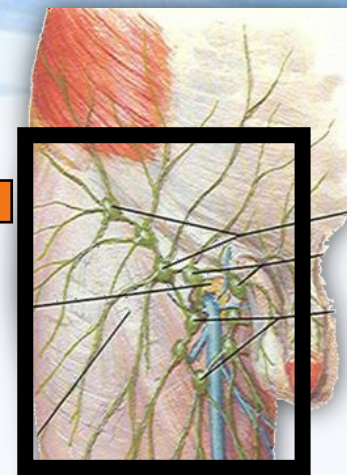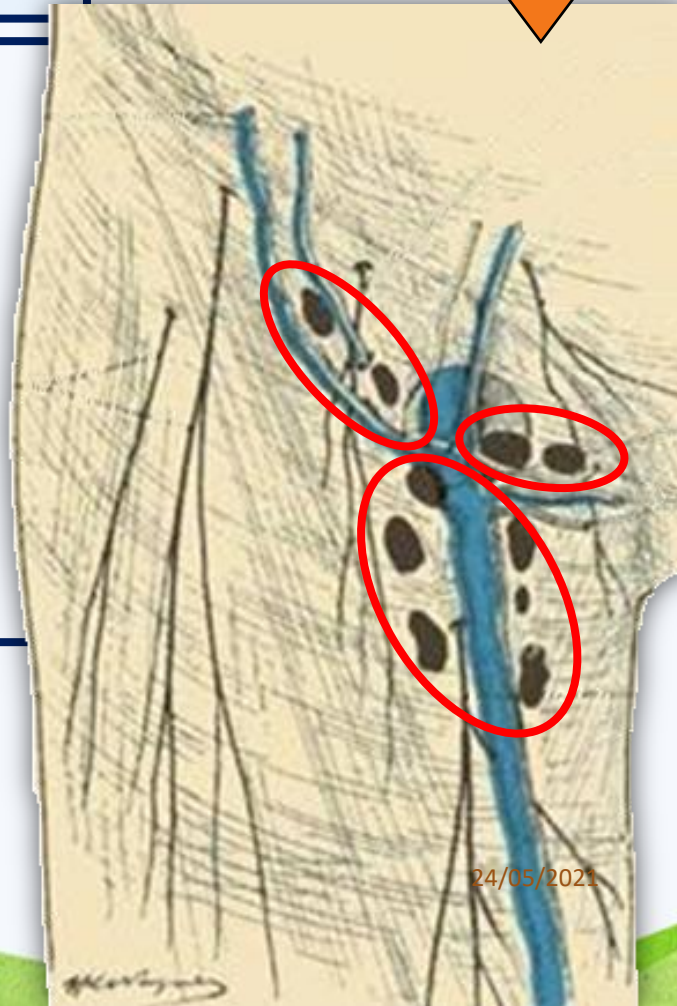


## (2) Lymphonœuds inguinaux superficiels

Nombre: **10 à 15**

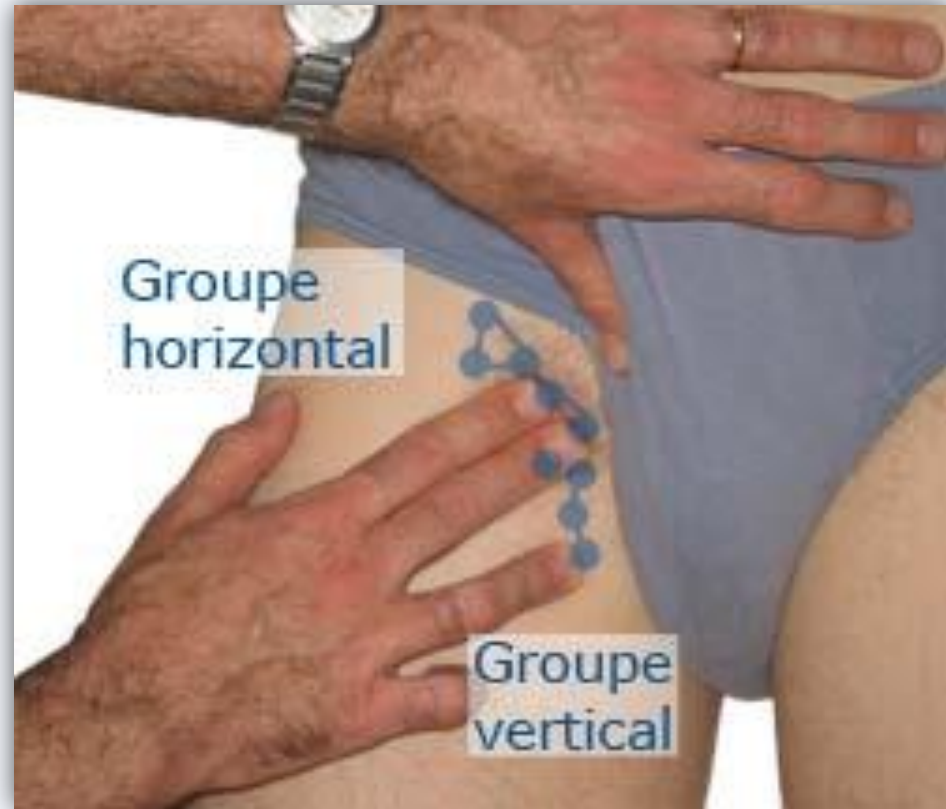Disposés en **3 groupes**:

- **supéro-latéral**
- **supéro-médial**
- **inférieur**





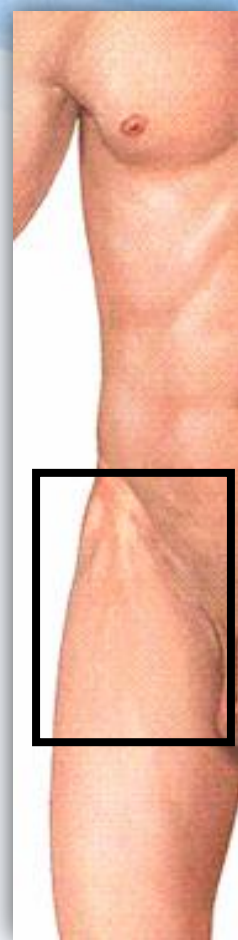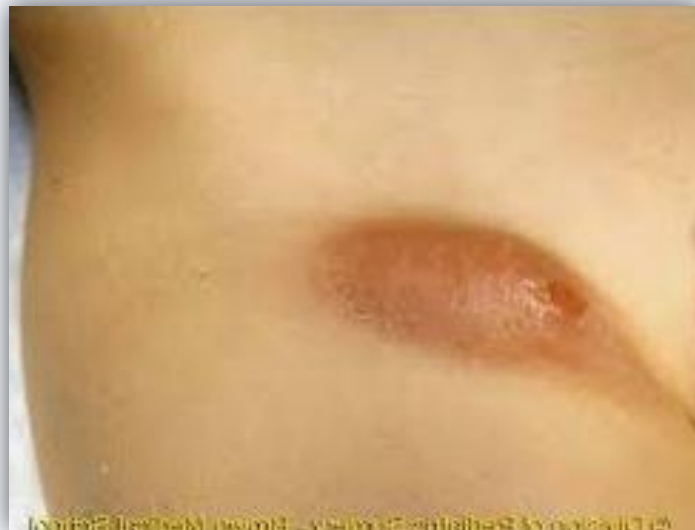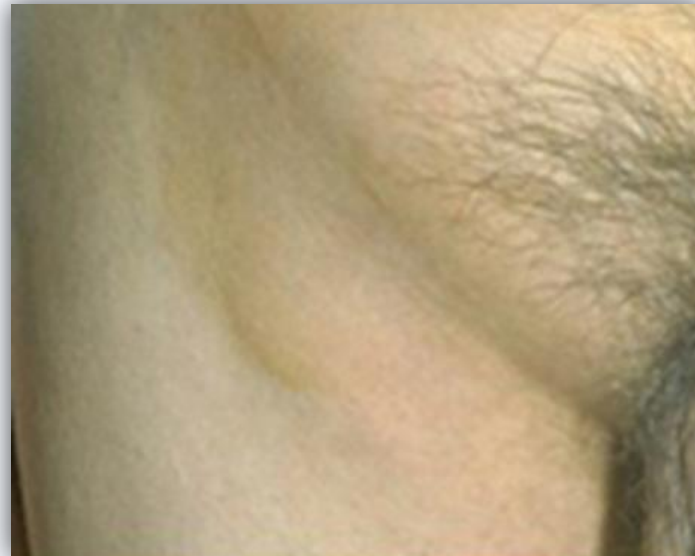# Palpation des aires des nœuds inguinaux superficiels



# Remarque: Adénopathie inguinale

= hypertrophie  
pathologique d'un  
nœud lymphatique  
Diamètre > 1 cm  
→ palpable au toucher

Causes:  
infection ou cancer



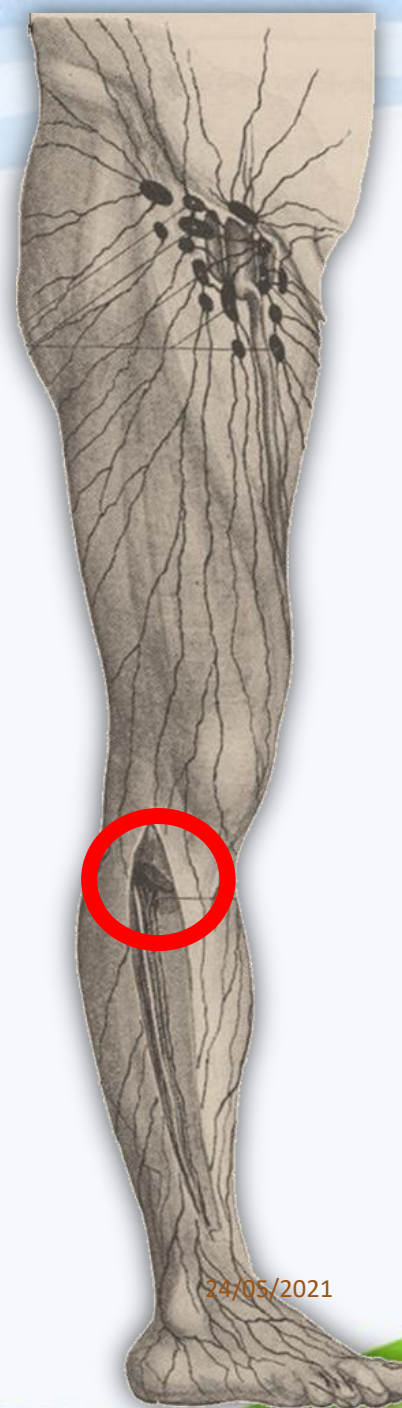*Lymphonœuds profonds*

*= 3*

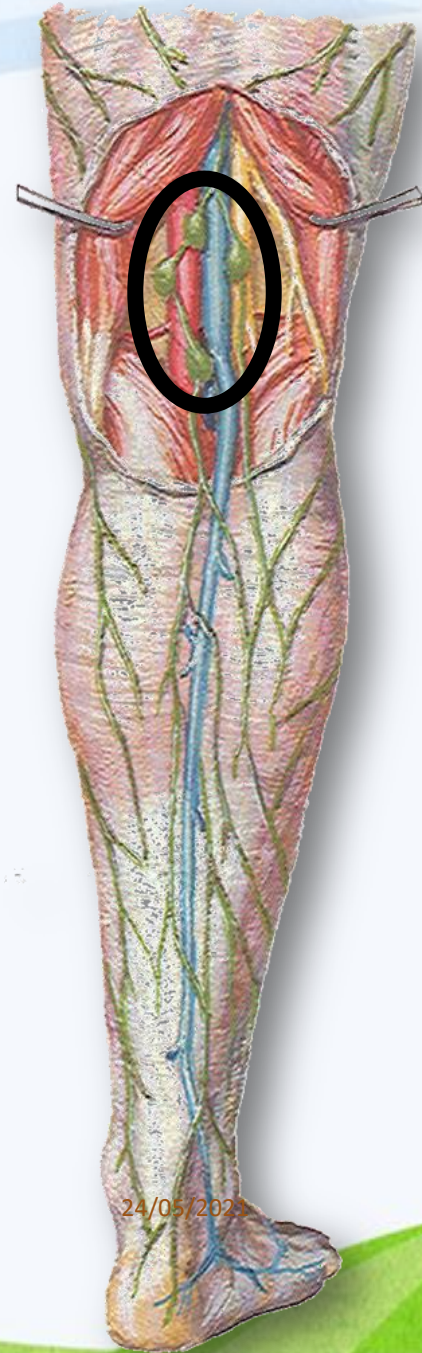


# (1) Lymphonœud tibial antérieur

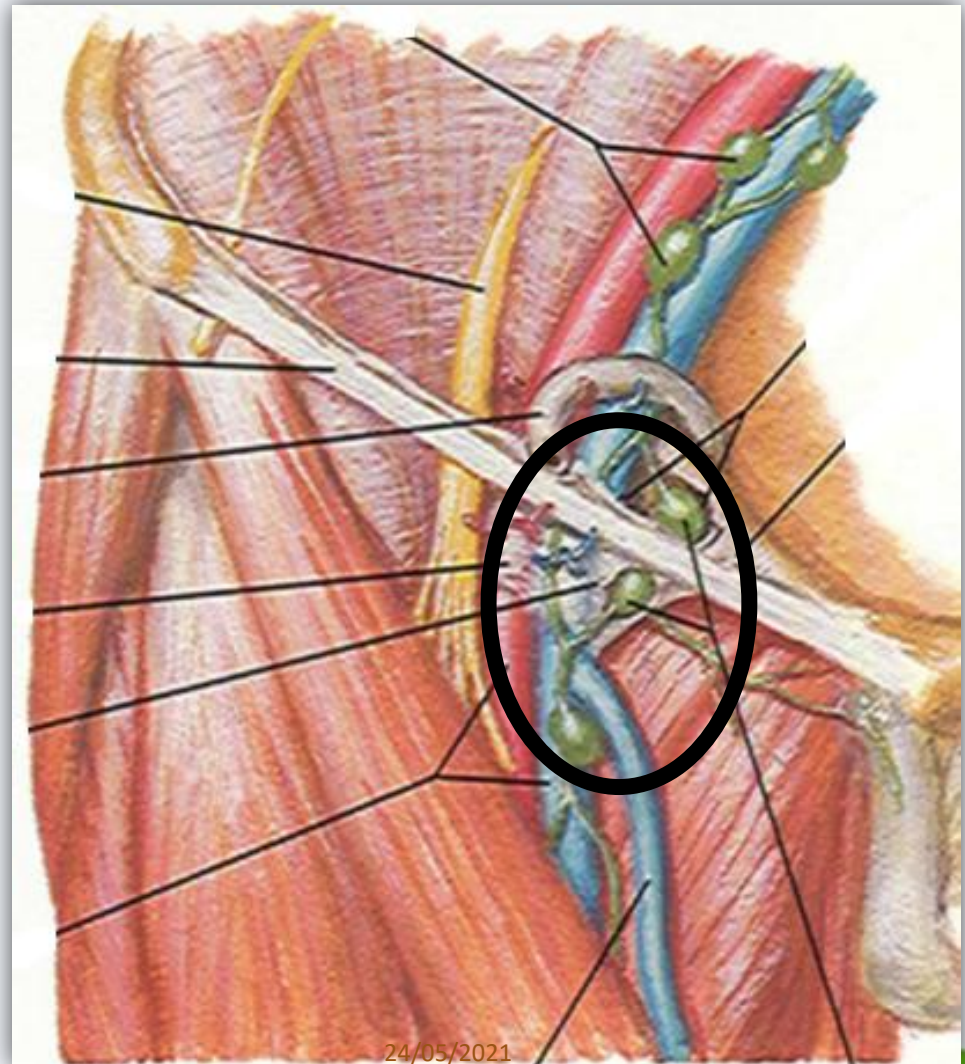
Inconstant



## (2) Lymphonœuds poplités profonds



### (3) Lymphonœuds inguinaux profonds





A stylized, colorful illustration of a landscape. The foreground features rolling green hills with a brown path. On the left, there are several plants: a green tree, a purple and pink flower, and an orange flower. A small orange bird is flying in the sky. The background consists of wavy blue lines representing the sky. The text 'Bonne révision' is written in a blue, cursive font, with 'Bonne' on the top line and 'révision' on the bottom line, both slanted to the right.

*Bonne  
révision*