

Dr. A. ABDALLAH

Laboratoire d'Anatomie Médico-Chirurgicale

Faculté de Médecine – Annaba

Email: abourahaf_dz@yahoo.fr

Muscles du membre thoracique



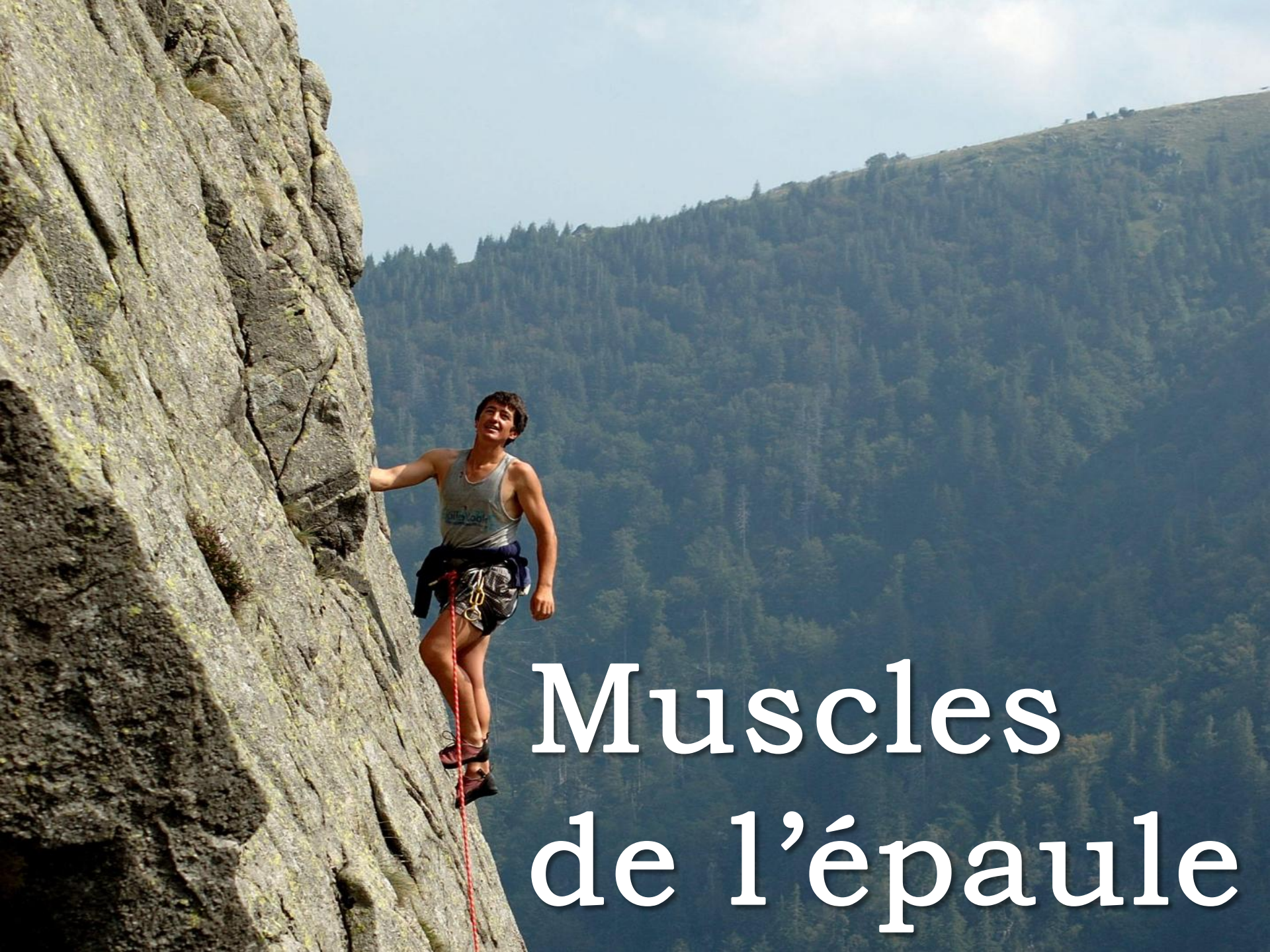*L'escalade... une pratique qui nécessite
des muscles thoraciques FORTS*



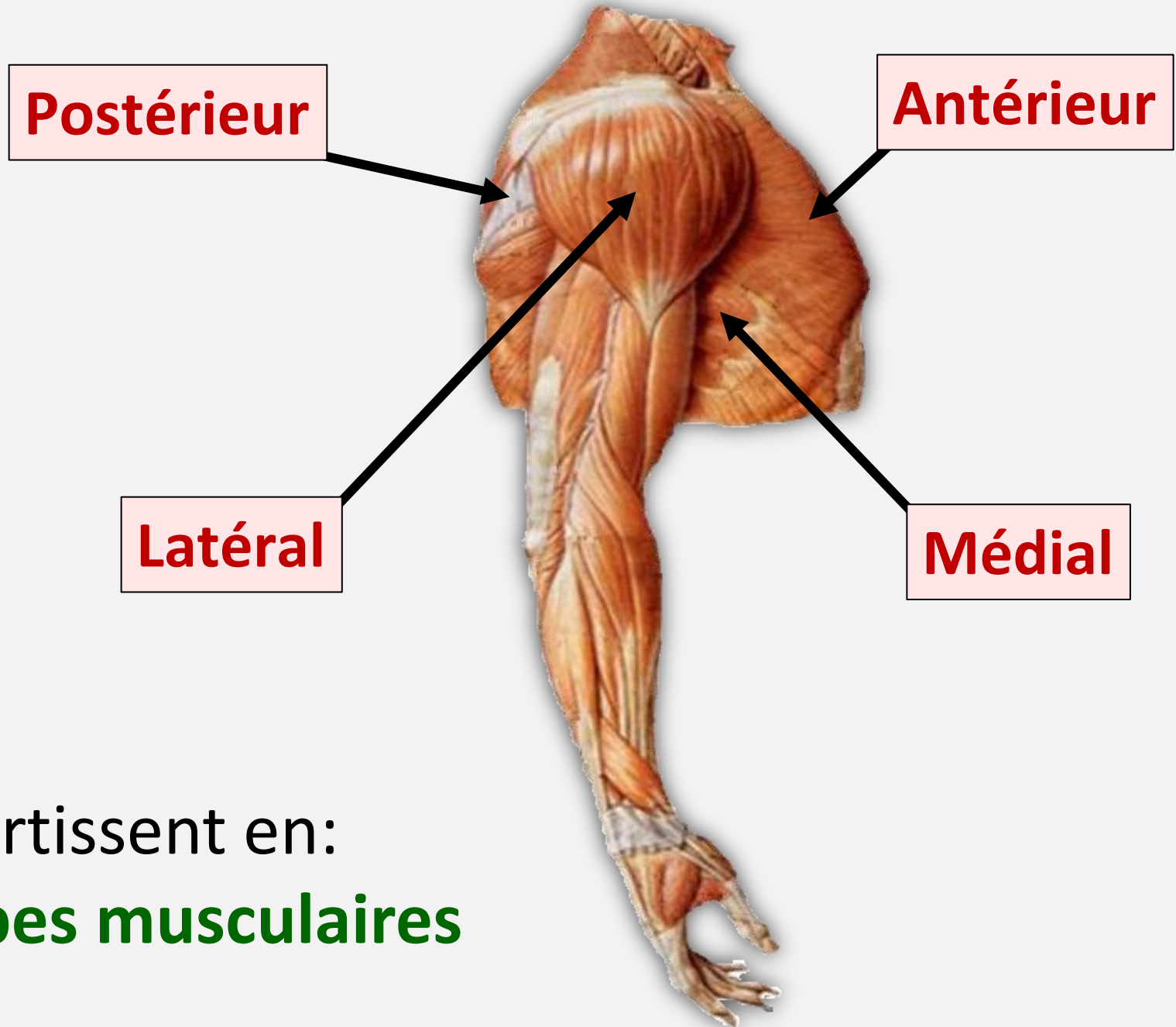
Plan du cours

- **Muscles de l'épaule**
- **Muscles du bras**
- **Muscles de l'avant-bras**
- **Muscles de la main**





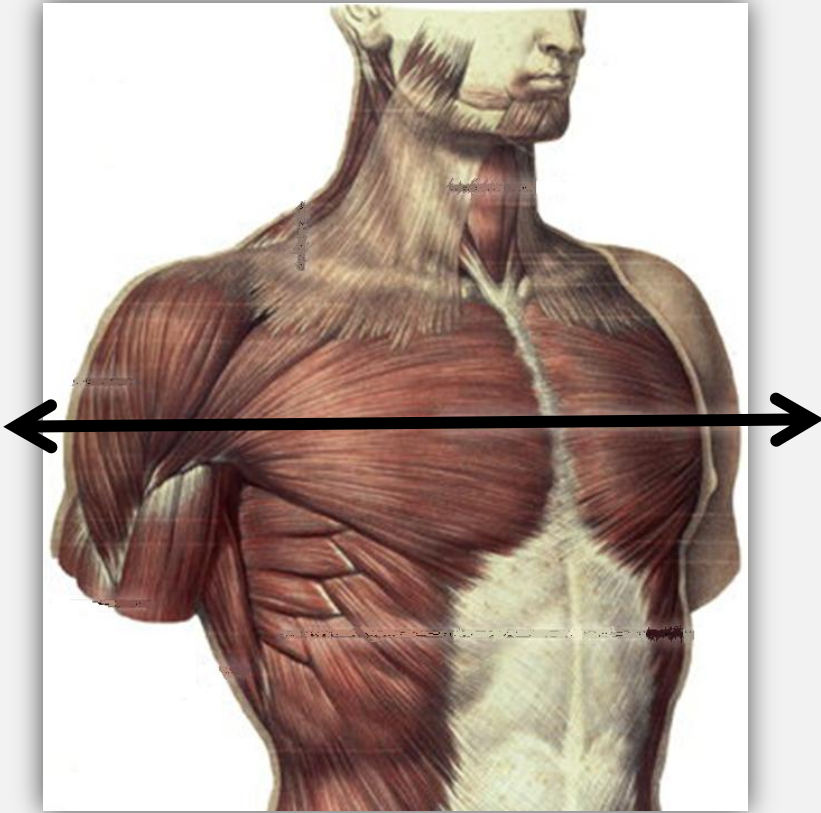
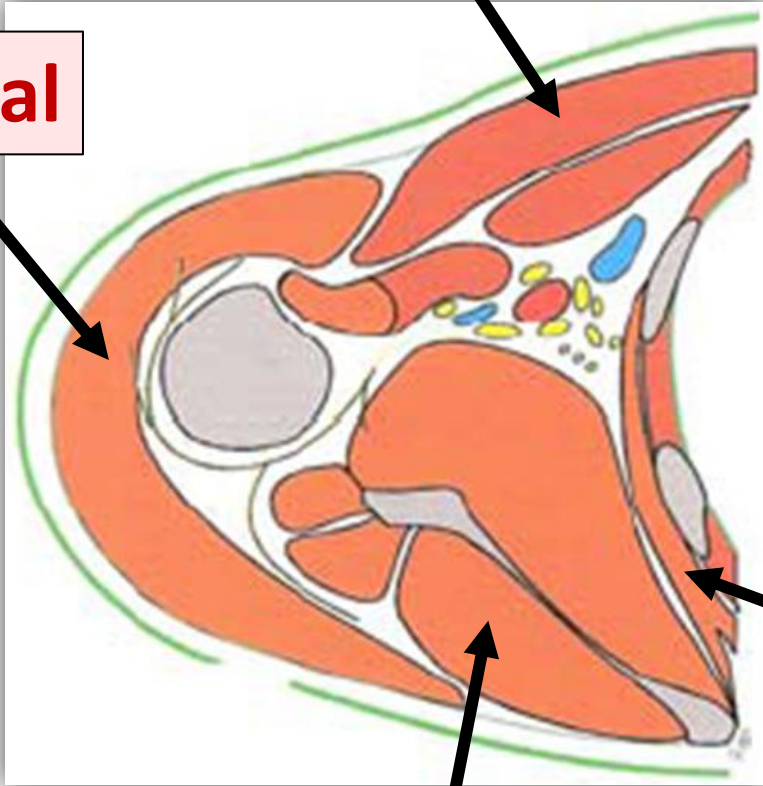
Muscles de l'épaule



Se répartissent en:
4 groupes musculaires

Antérieur

Latéral



Médial

Postérieur

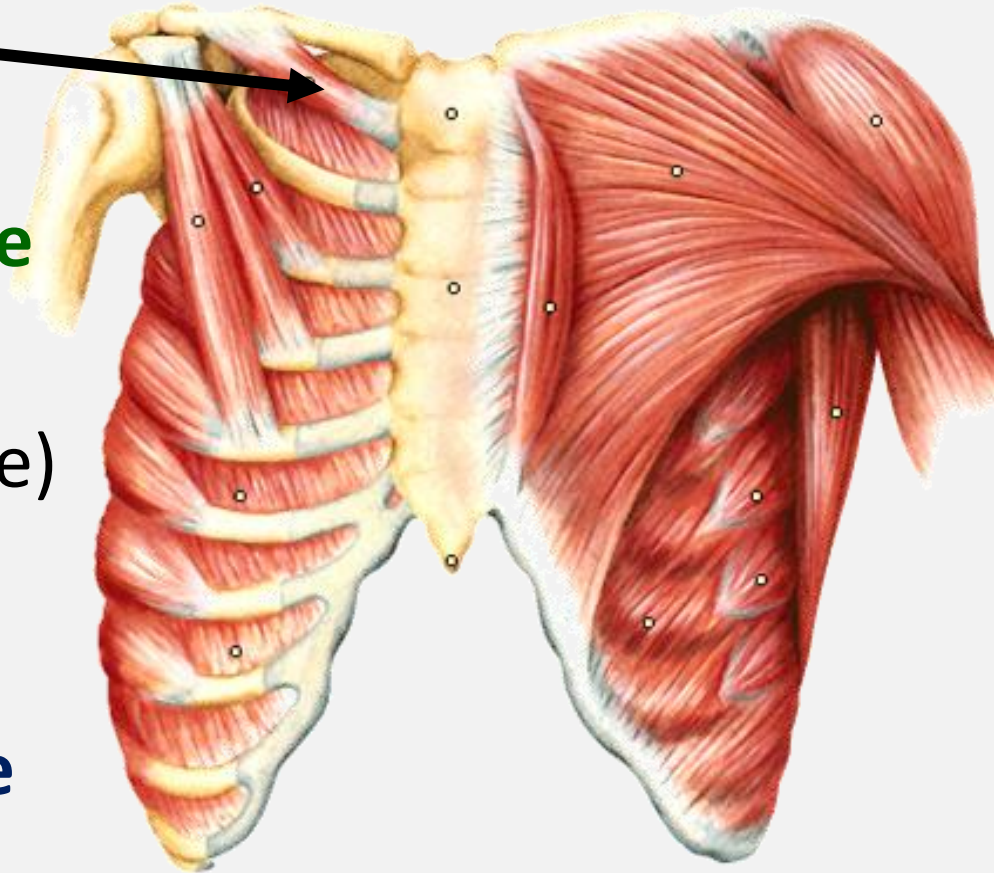
AV
DD

Groupe musculaire antérieur

3 muscles

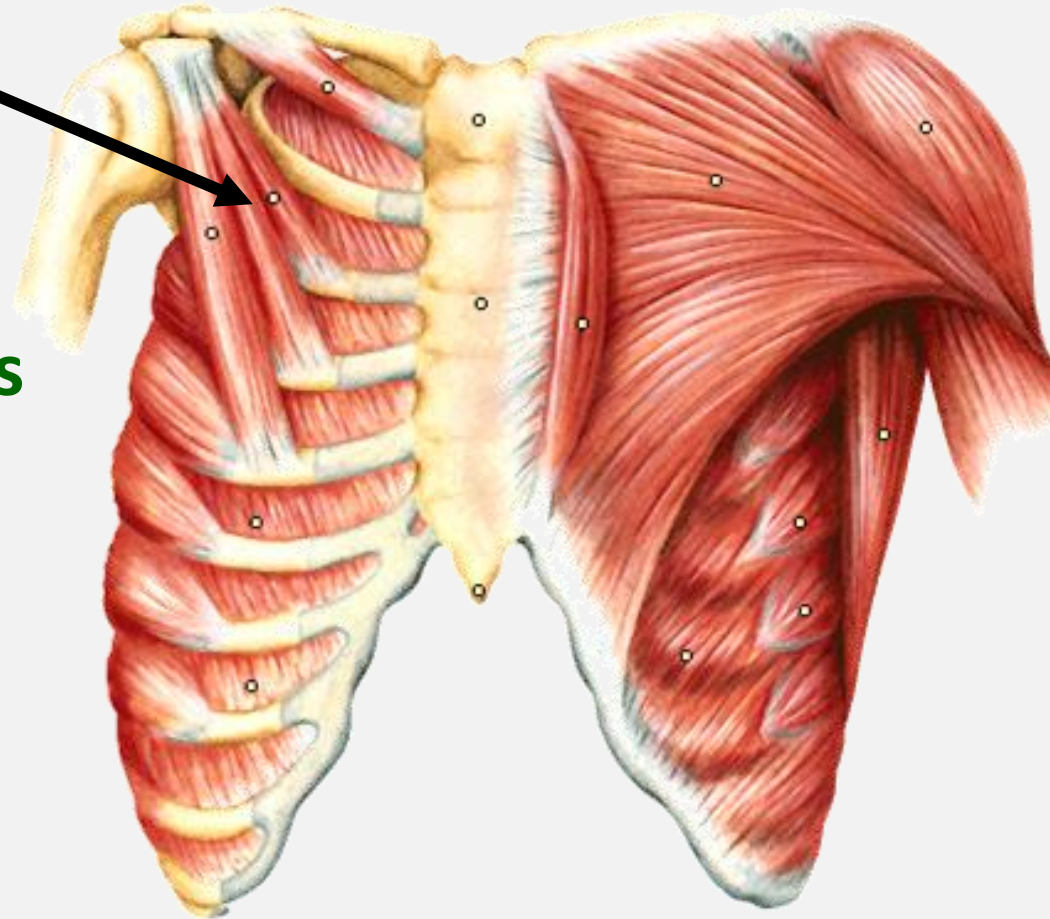
1- Subclavier

- Muscle profond
- Origine:
1^{ère} côte et **son cartilage**
- Terminaison:
clavicule (face inférieure)
- Action:
abaisseur de l'épaule
+ **inspirateur accessoire**



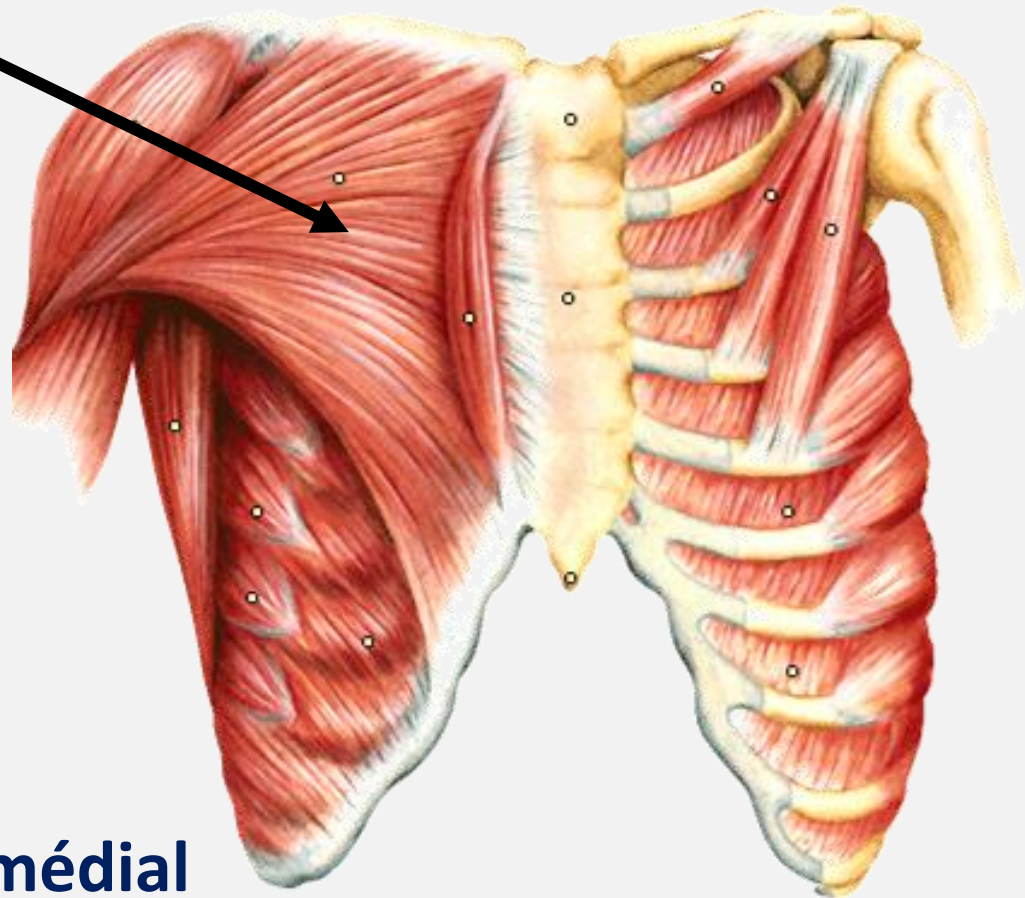
2- Pectoral mineur

- Ou: **petit pectoral**
- Muscle profond
- **Origine:**
3^{ème}, 4^{ème} et 5^{ème} côtes
- **Terminaison:**
processus coracoïde
- **Action:**
idem



3- Pectoral majeur

- Ou: grand pectoral
- Muscle superficiel
- Origine:
clavicule + sternum
+ 5 ou 6 premiers
cartilages costaux
- Terminaison:
sillon intertuberculaire
- Action:
adducteur et rotateur médial
du bras + élévateur du thorax

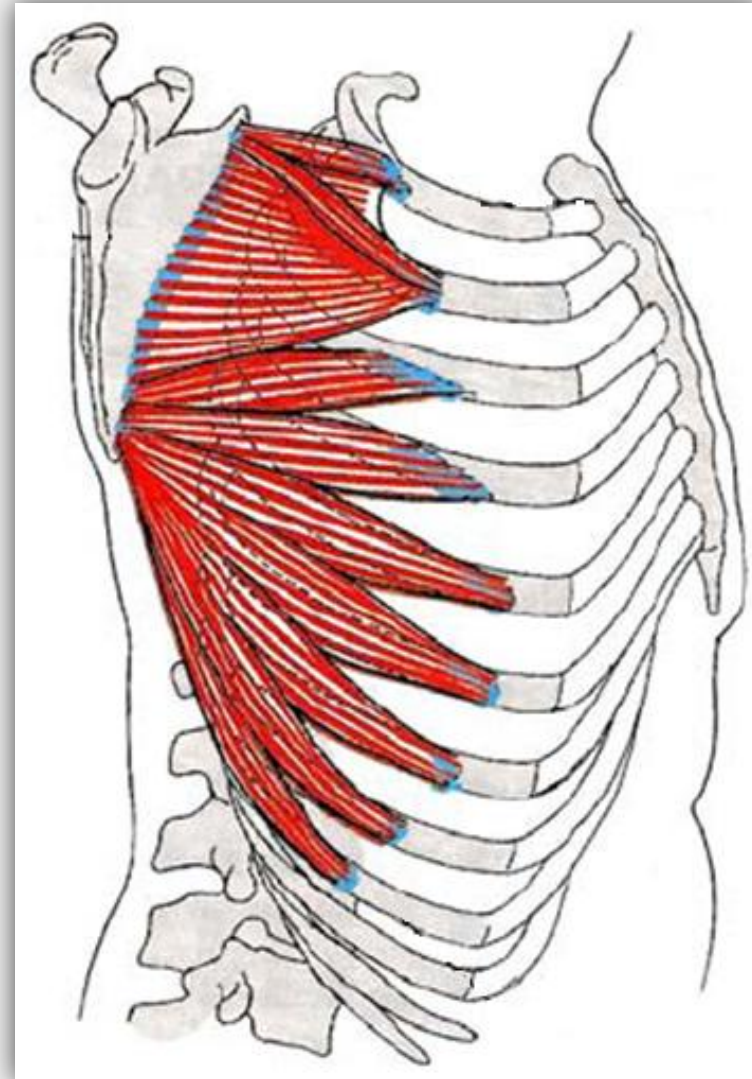


Groupe musculaire médial

1 muscle

Dentelé antérieur

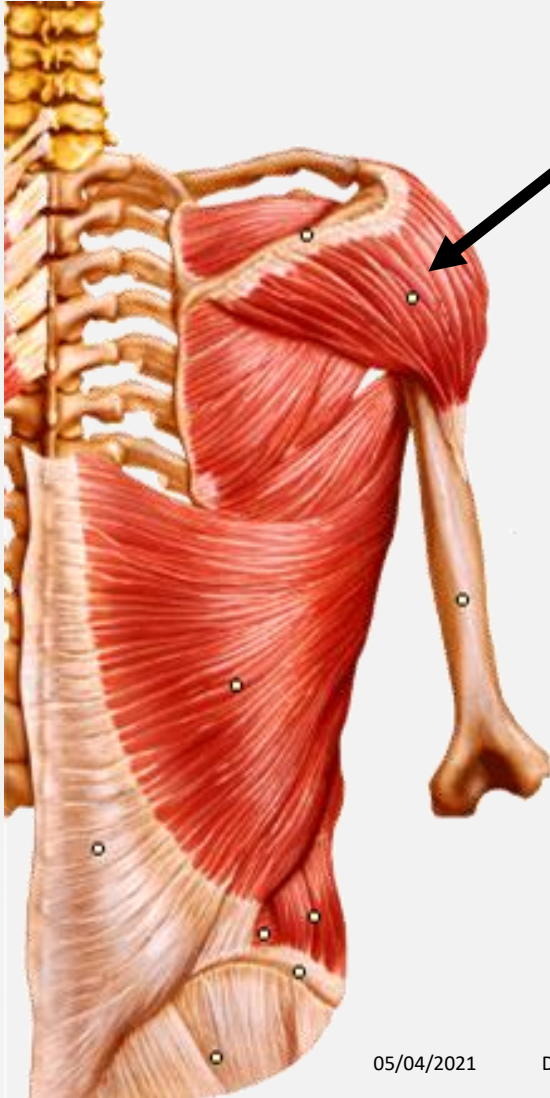- S'applique sur la paroi latérale du thorax
- **Origine:**
10 premières côtes
- **Terminaison:**
bord médial de la scapula
- **Action:**
rotateur latéral de la scapula
+ inspireur accessoire



Groupe musculaire latéral

1 muscle

Deltoïde



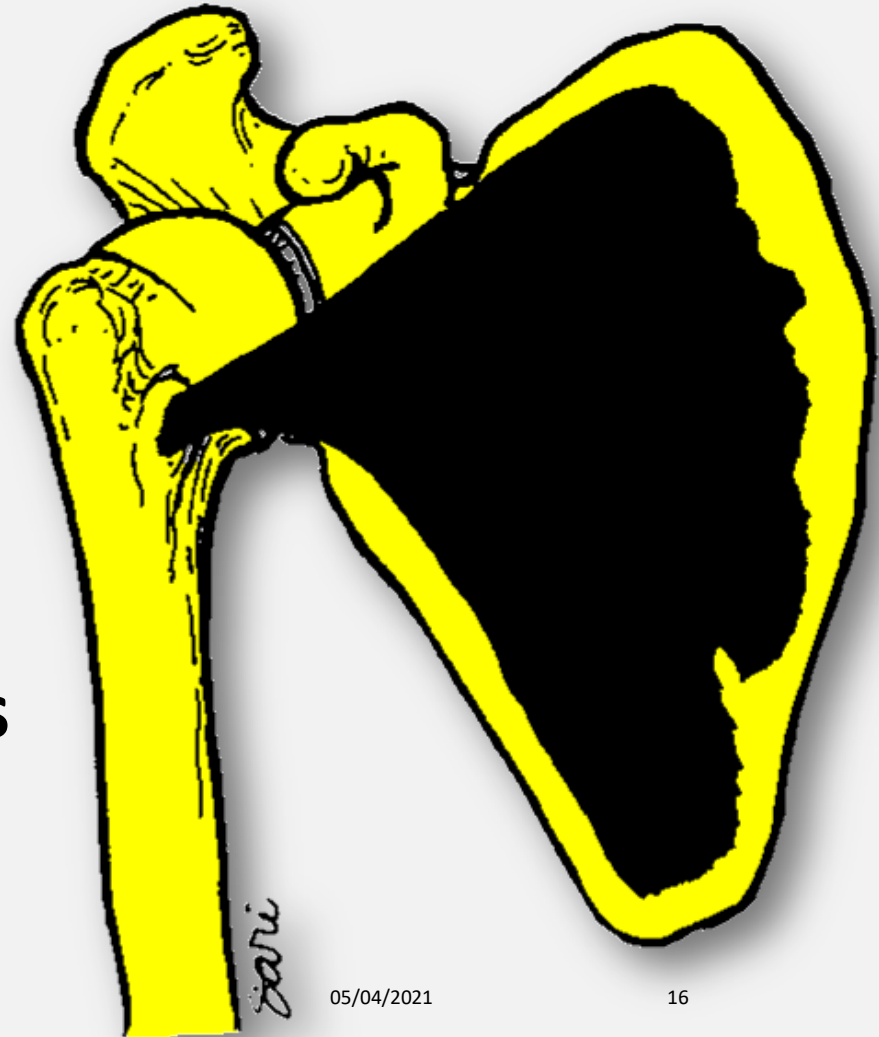- **Origine:**
épine de la scapula
+ acromion
+ clavicule
- **Terminaison:**
tubérosité deltoïdienne
- **Action :**
abducteur du bras

Groupe musculaire postérieur

6 muscles rotateurs

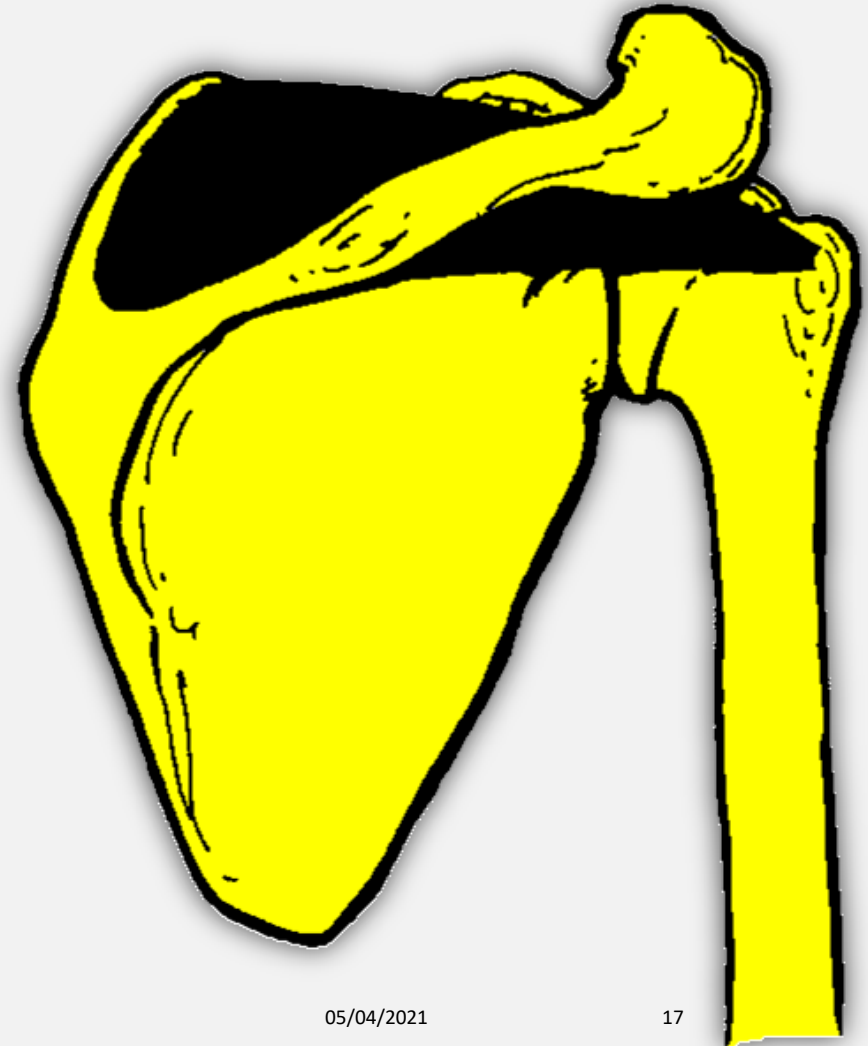1- Subscapulaire

- Origine:
fosse subscapulaire
- Terminaison:
tubercule mineur
- Action :
rotateur médial du bras



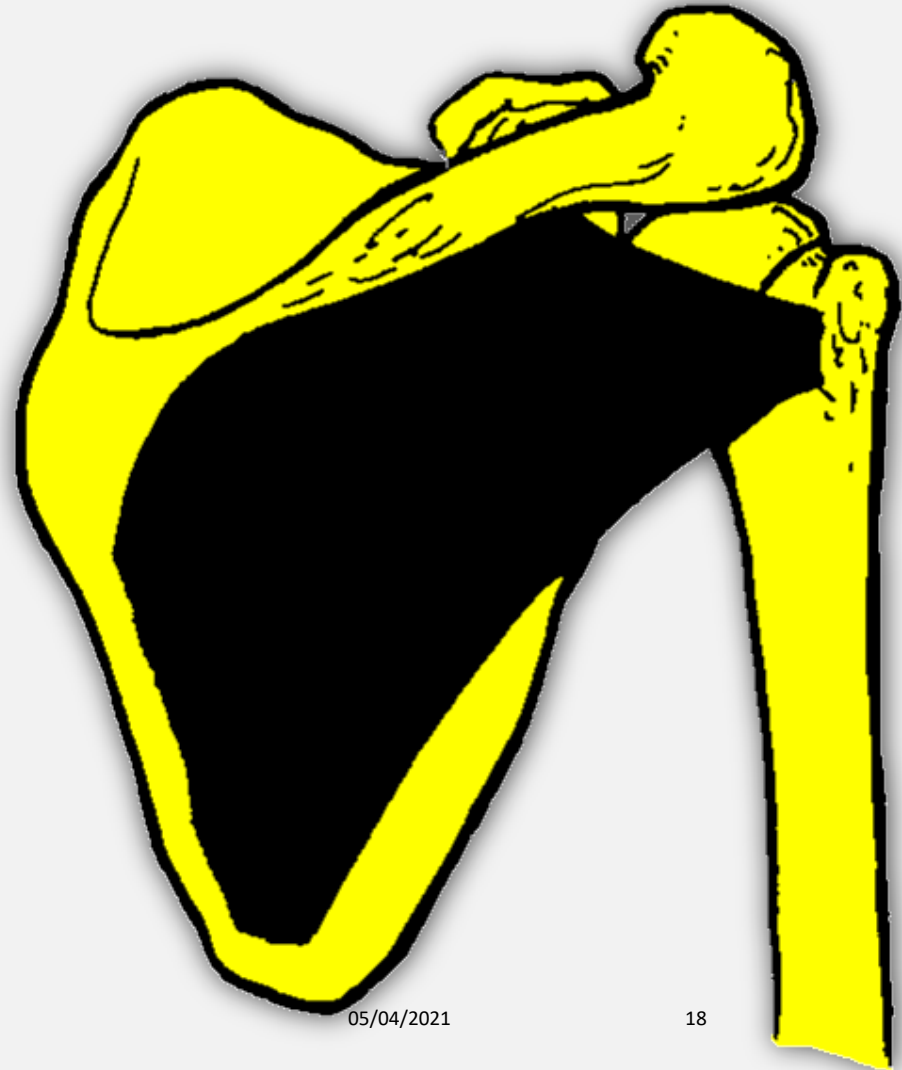2- Supra-épineux

- Origine:
fosse supra-épineuse
- Terminaison:
tubercule majeur
- Action :
rotateur latéral
+ abducteur du bras



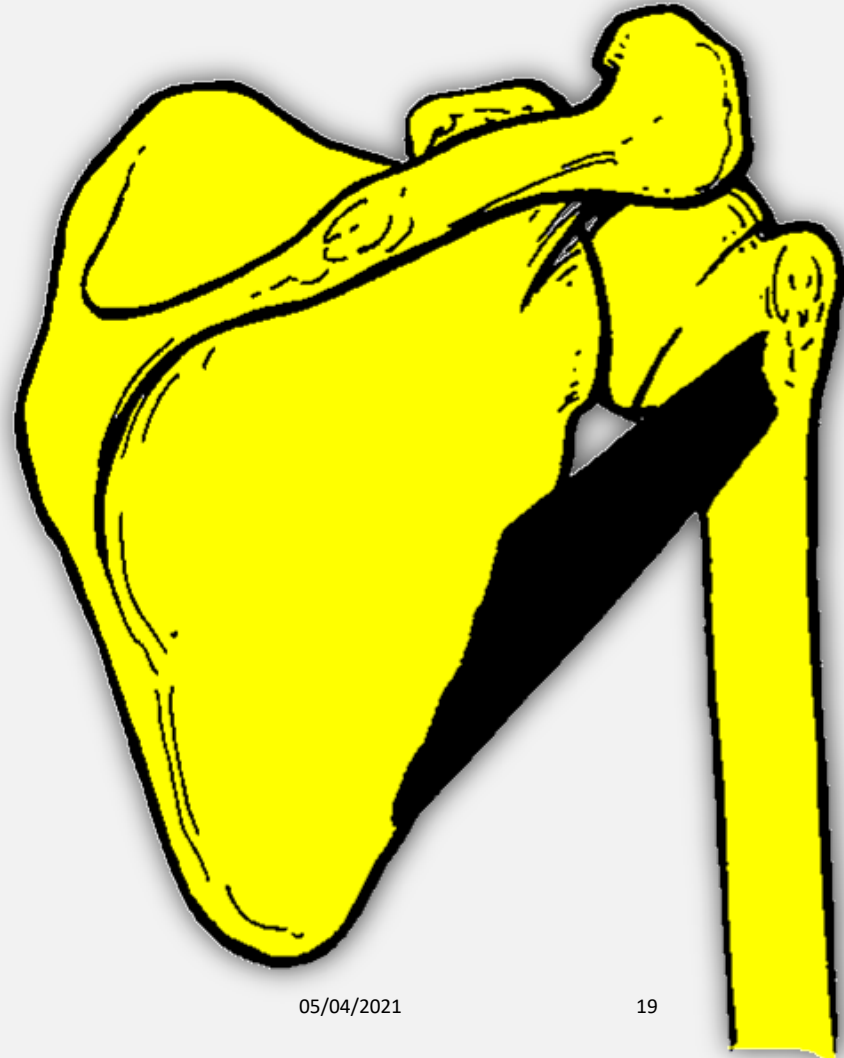
3- Infra-épineux

- Origine:
fosse infra-épineuse
- Terminaison:
tubercule majeur
- Action :
Idem



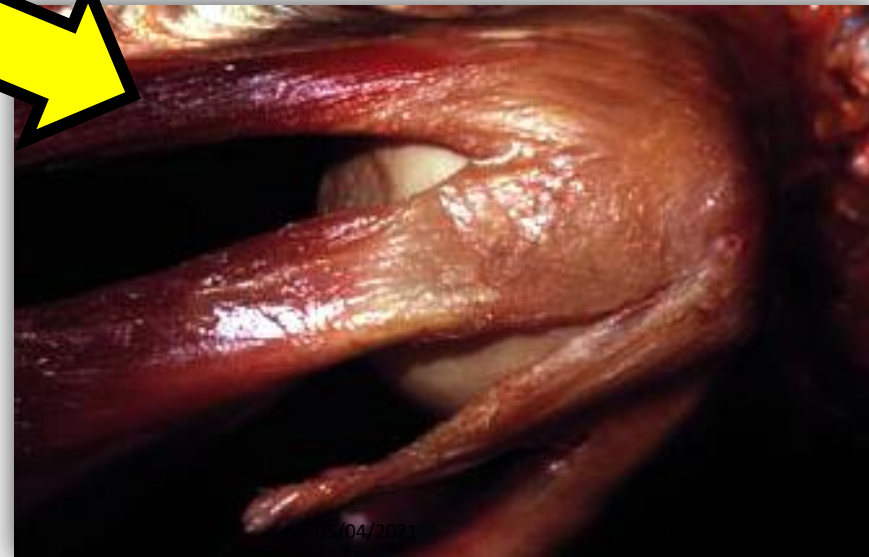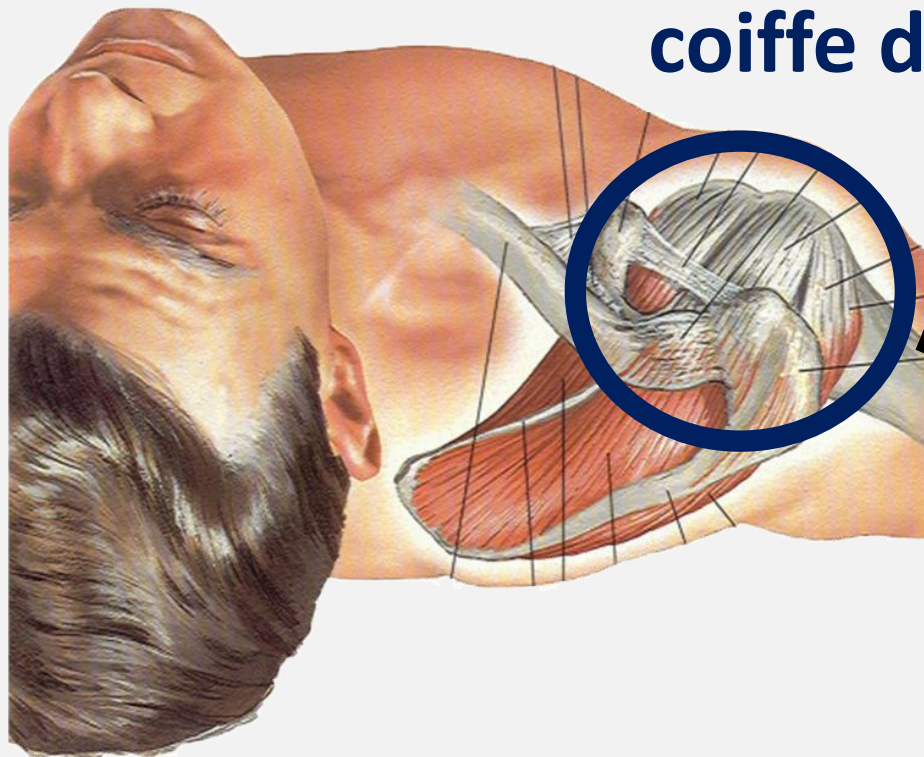
4- Petit rond

- Origine:
fosse infra-épineuse
- Terminaison:
tubercule majeur
- Action :
Idem



Remarque:

- Les tendons de ces 4 muscles forment:
coiffe des rotateurs



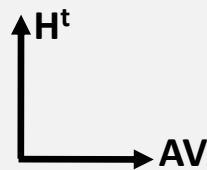
**Muscle
supra-épineux**

**Chef long du muscle
biceps brachial**

**Muscle
infra-épineux**

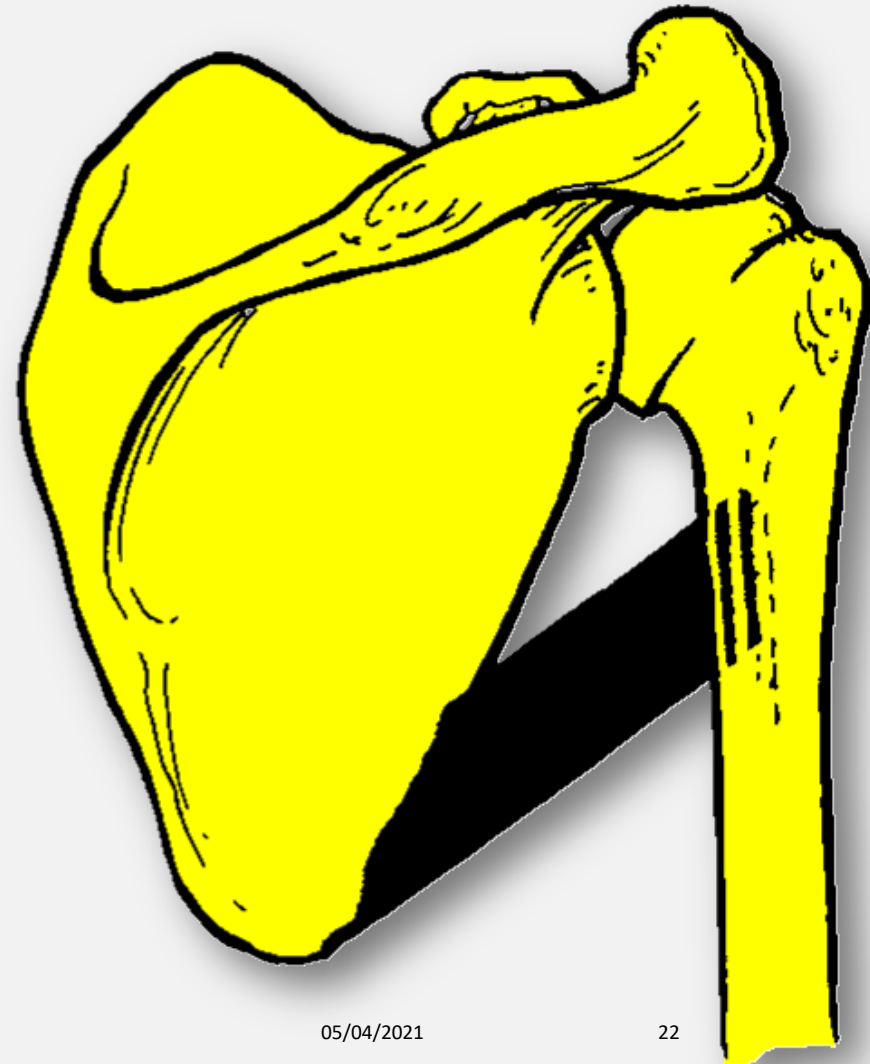
**Muscle
subscapulaire**

**Muscle
petit rond**



5- Grand rond

- Origine:
fosse infra-épineuse
- Terminaison:
sillon intertuberculaire
- Action:
rotateur médial du bras

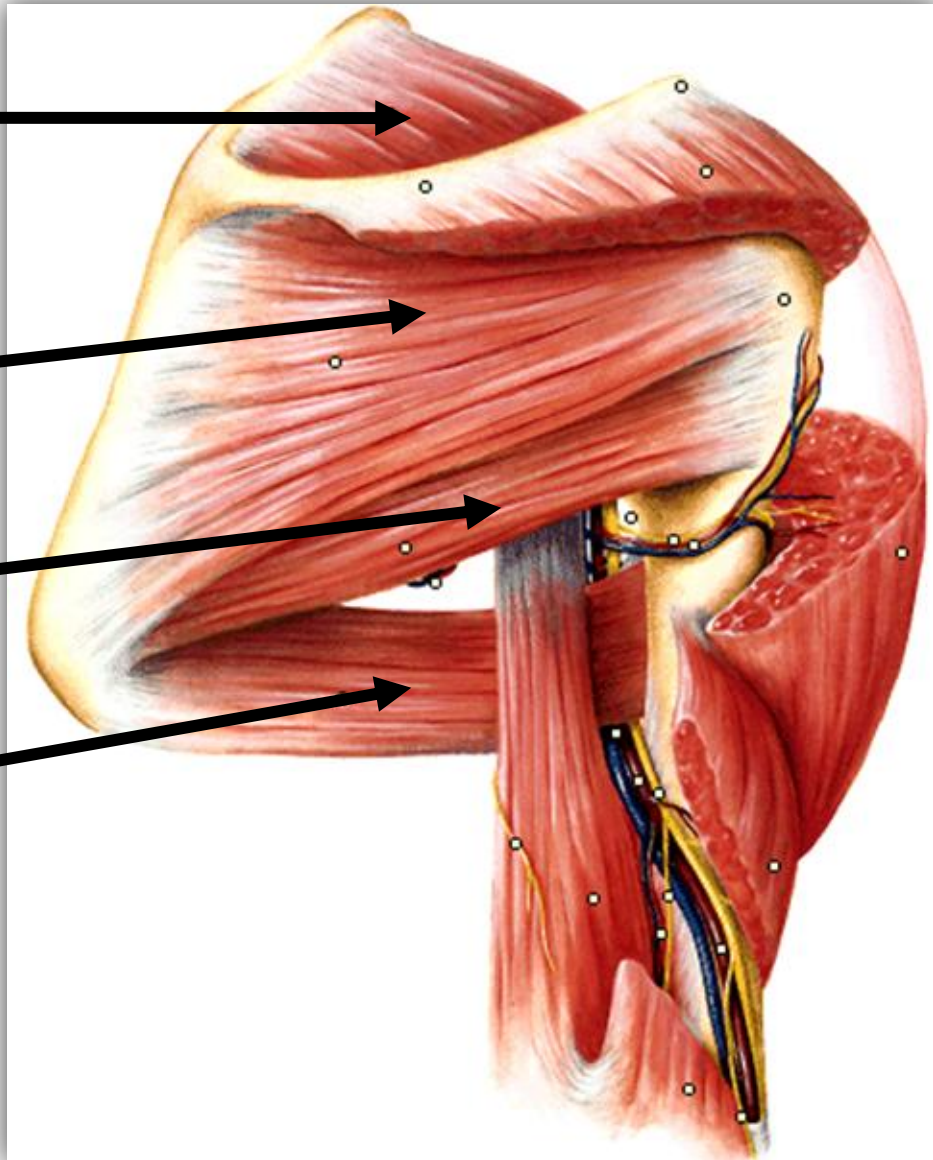


Supra-épineux

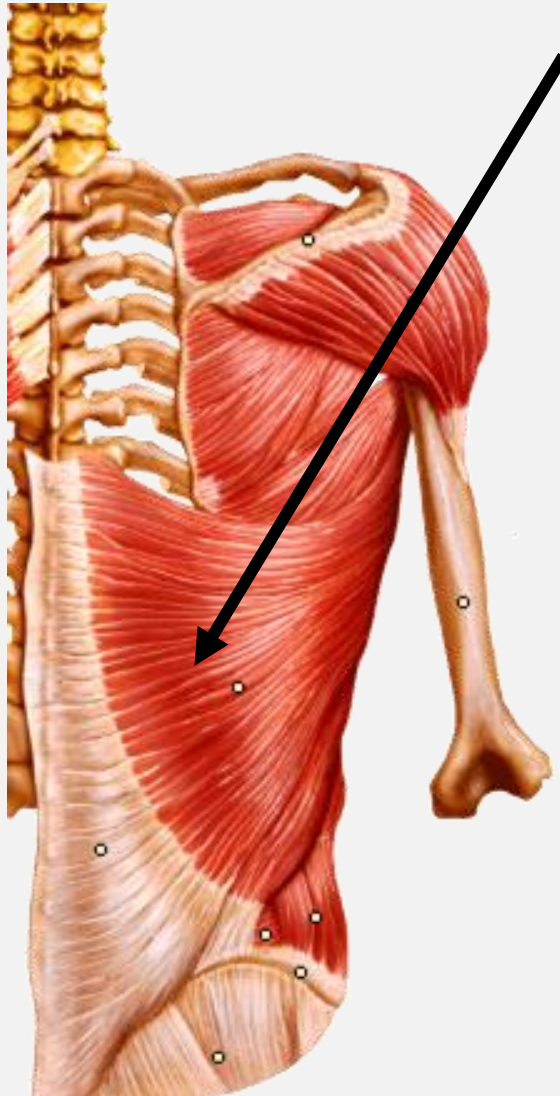
Infra-épineux

Petit rond

Grand rond

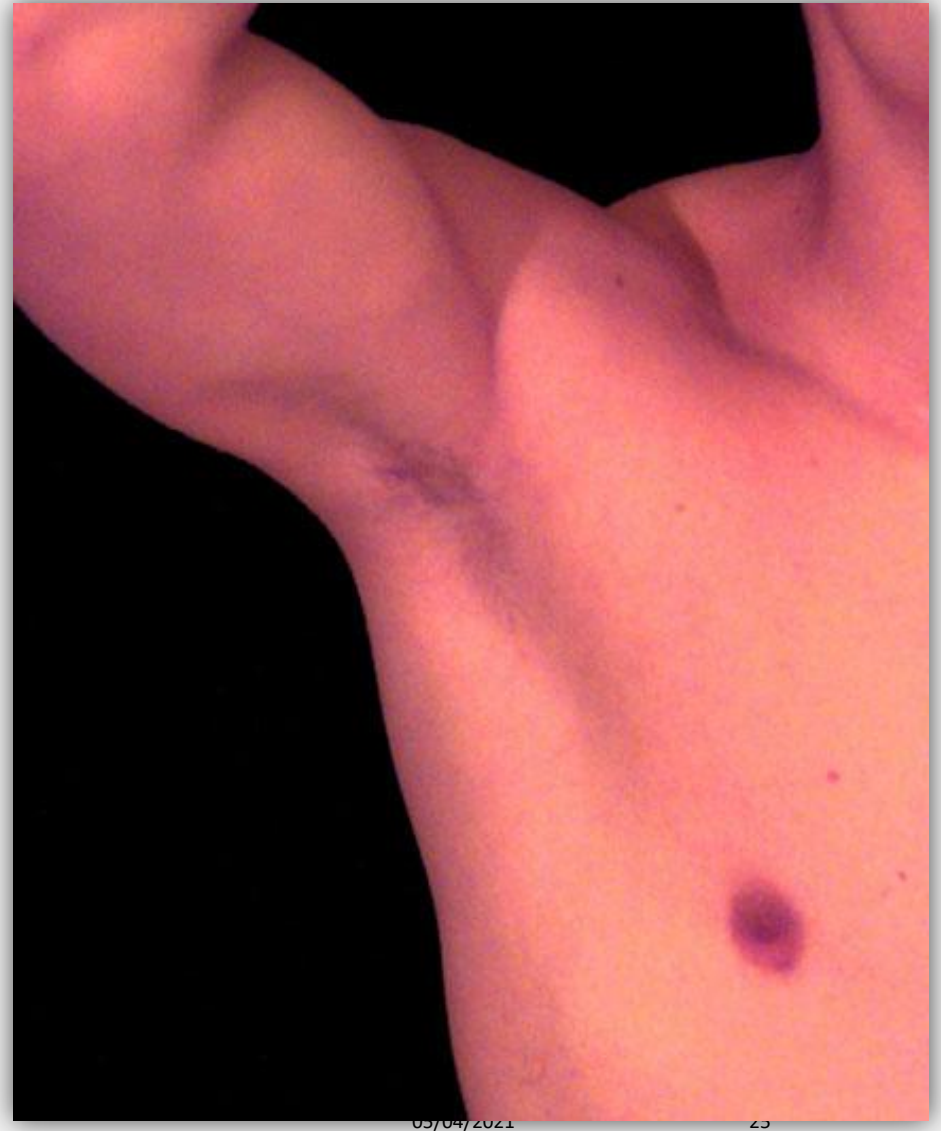
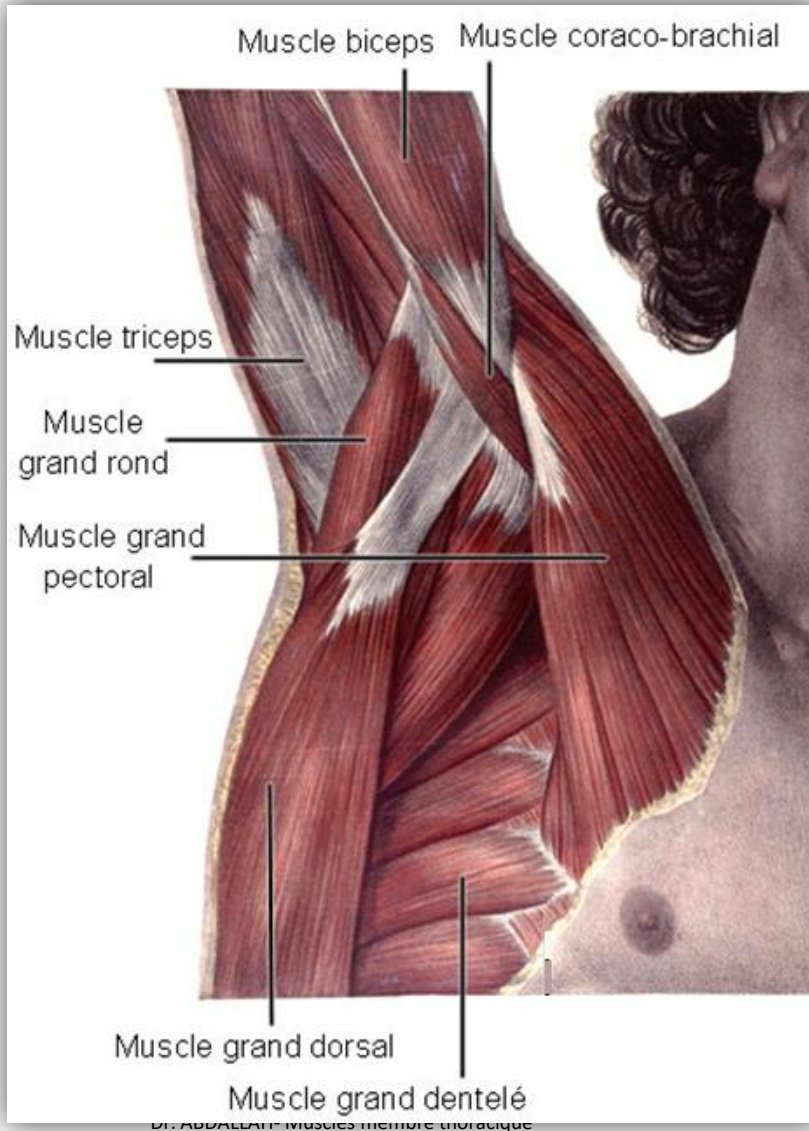


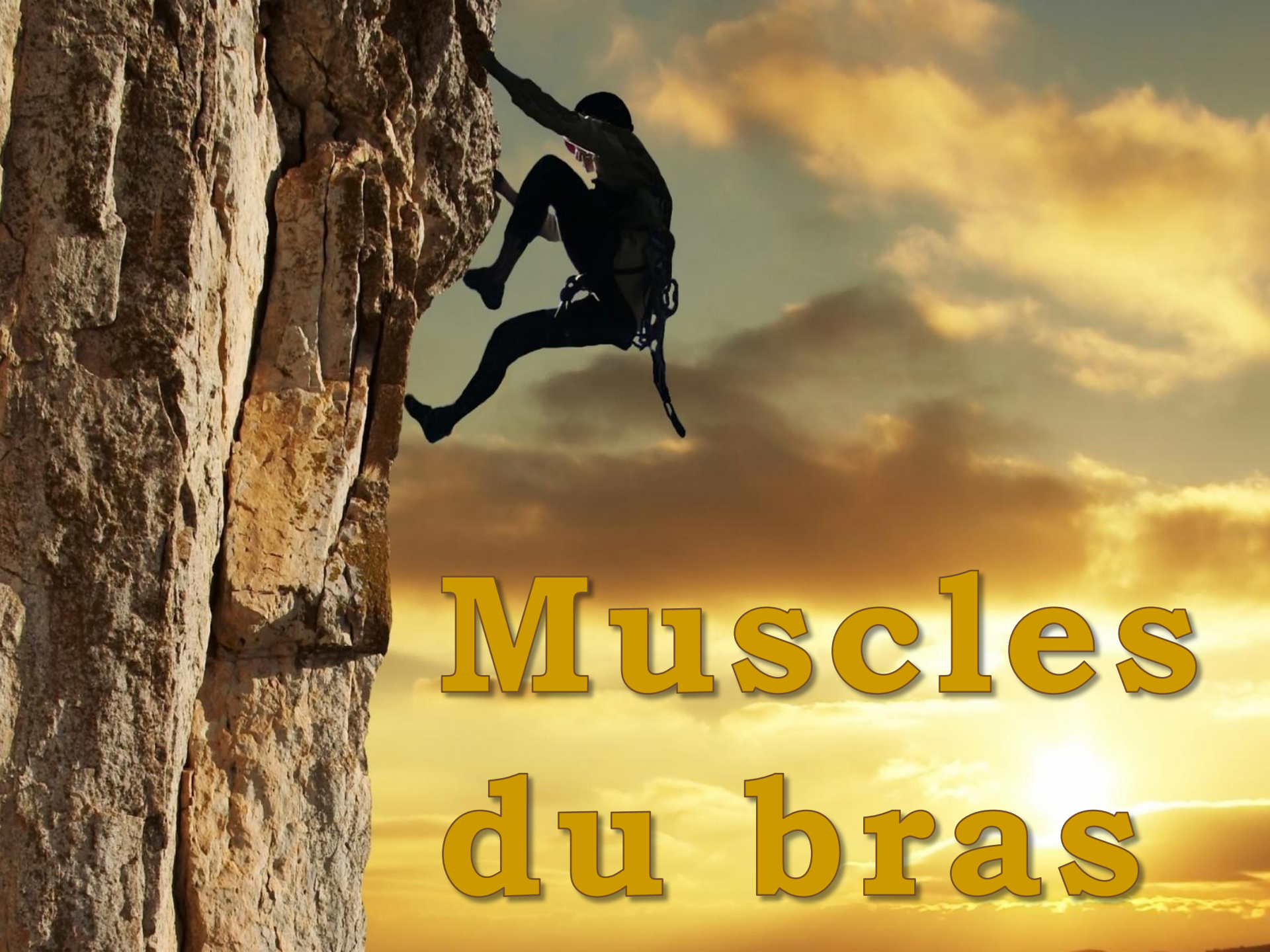6- Grand dorsal



- Recouvre: **partie inférieure du dos**
- Origine:
 - **6 dernières vertèbres thoraciques**
 - **5 vertèbres lombaires**
 - **Sacrum**
 - **4 dernières côtes**
 - **Scapula (angle inférieur)**
- Terminaison:
sillon intertuberculaire
- Action:
rotateur médial du bras

Fosse (creux) axillaire



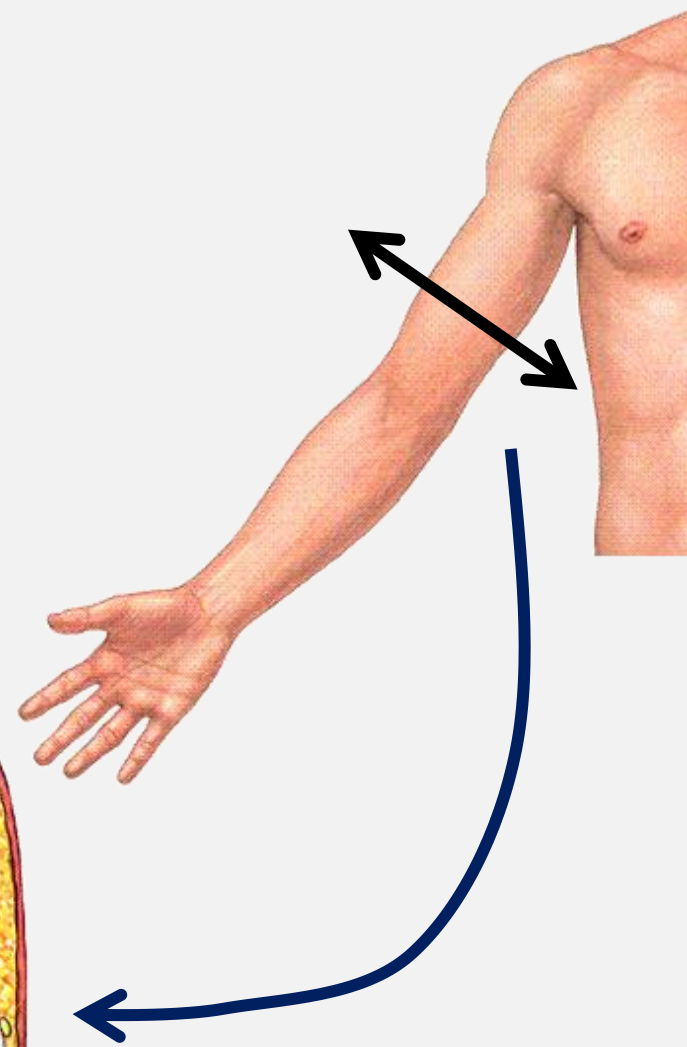
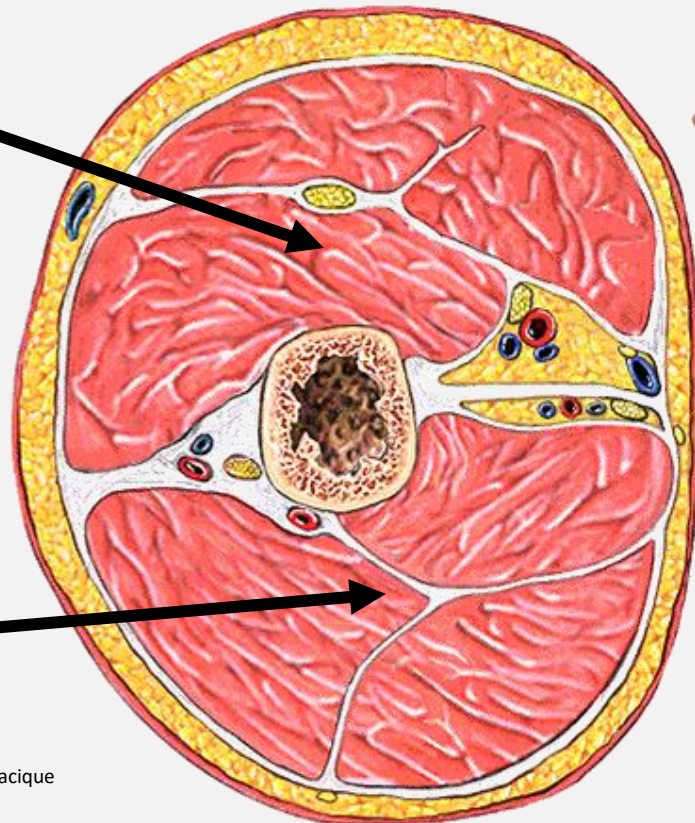


Muscles du bras

Se répartissent en
2 groupes musculaires:

Antérieur

Postérieur




Groupe musculaire antérieur

3 muscles fléchisseurs

1- Coracobrachial

- Muscle profond
- Origine:
processus coracoïde
- Terminaison:
face médiale de l'humérus
- Action :
antépulseur et **adducteur** du bras



2- Brachial

- Muscle profond
- Origine:
humérus
- Terminaison:
processus coronoïde
- Action :
fléchisseur de l'avant-bras sur bras



3- Biceps brachial

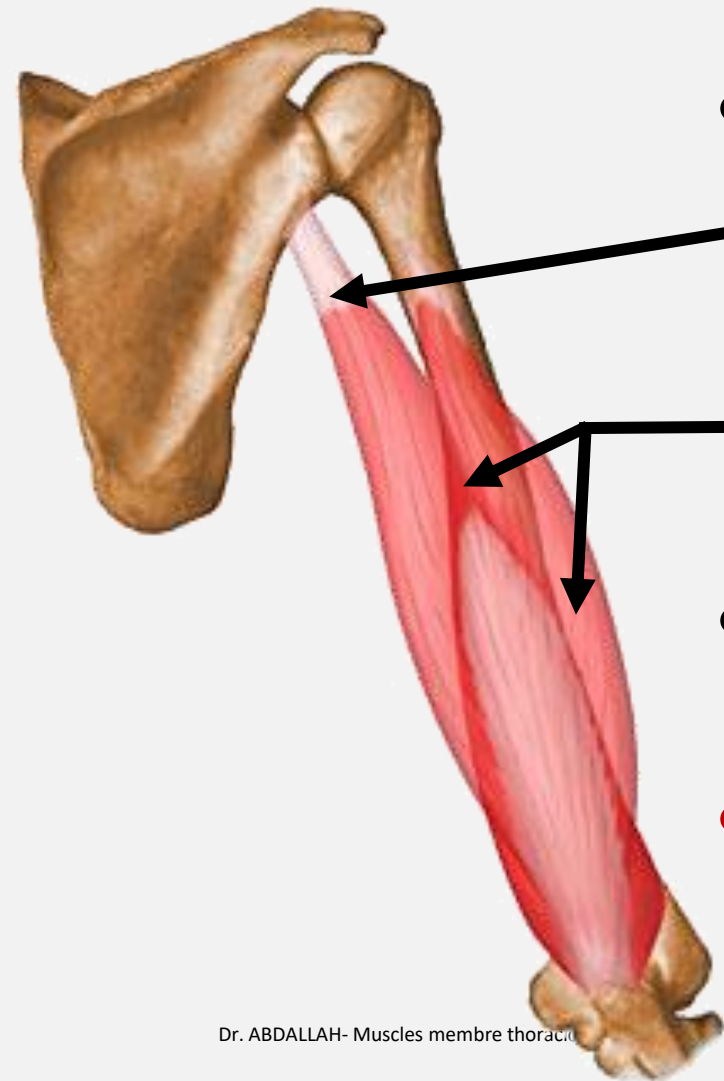
- Muscle superficiel
- **Origine:** par 2 tendons:
 - **Chef long**
(sur **tubercule supra-glénoïdien**)
 - **Chef court** (sur **processus coracoïde**)
- **Terminaison:**
par un tendon sur **tubérosité radiale**
du **radius**
- **Action:**
fléchisseur de l'avant-bras sur bras



Groupe musculaire postérieur

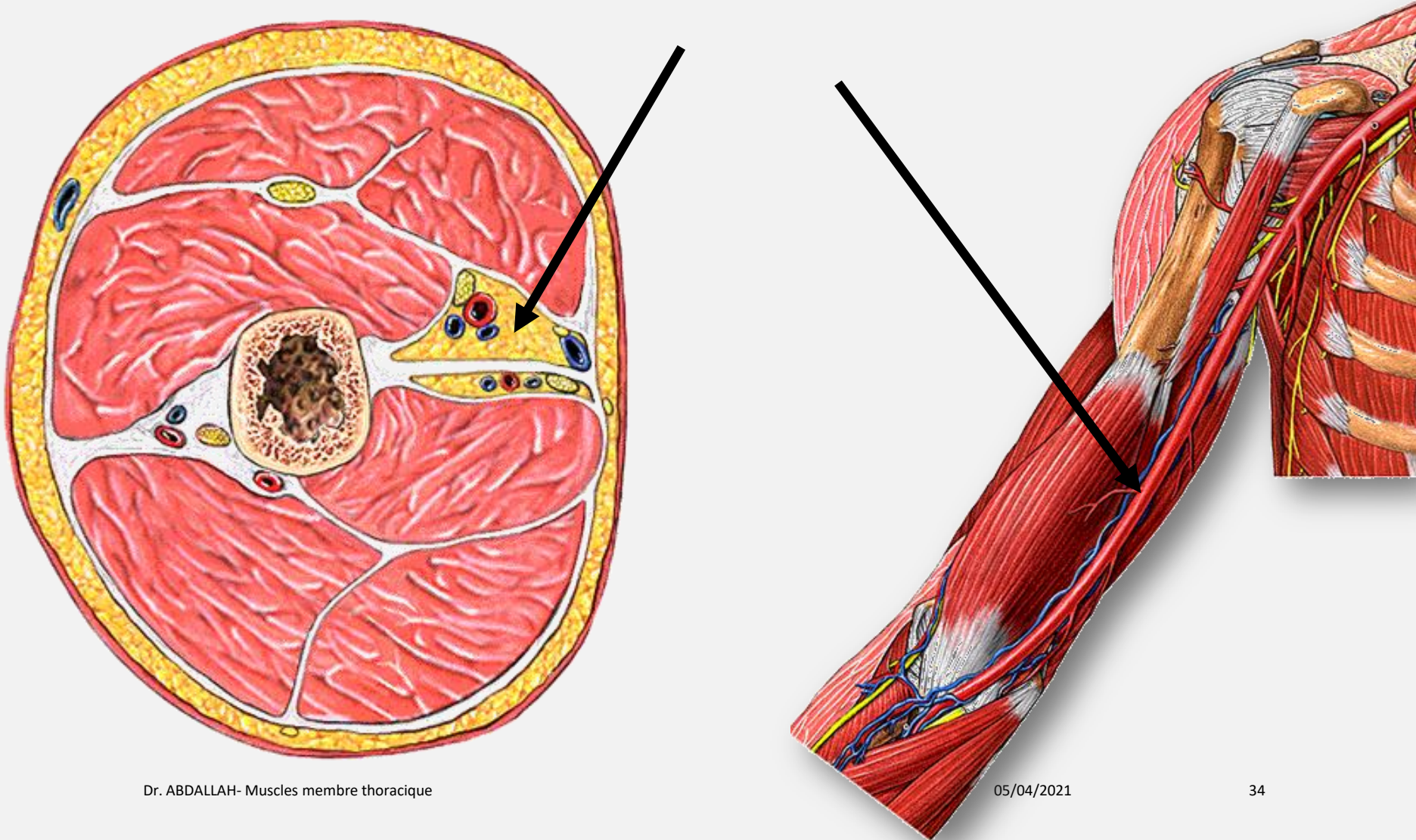
1 muscle extenseur

Triceps brachial



- **Origine:** par 3 tondons :
 - **Chef long**
(sur **tubercule infra-glénoïdien**)
 - **Chefs médial et latéral**
(sur **face postérieure de l'humérus**)
- **Terminaison:**
par un tendon sur **olécrane**
- **Action:**
extenseur de l'avant-bras sur bras

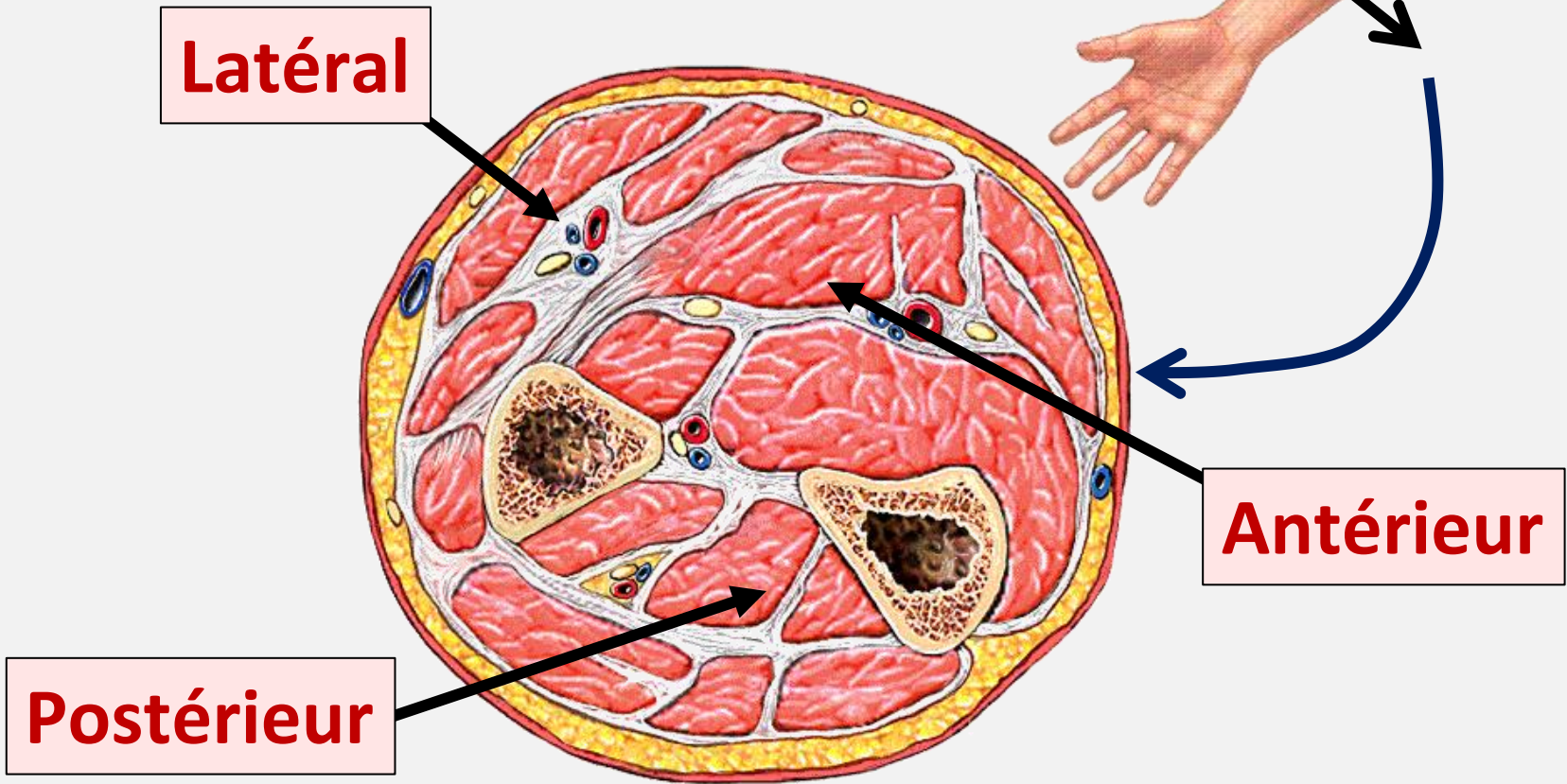
Canal brachial (de Cruveilhier)





Muscles de l'avant-bras

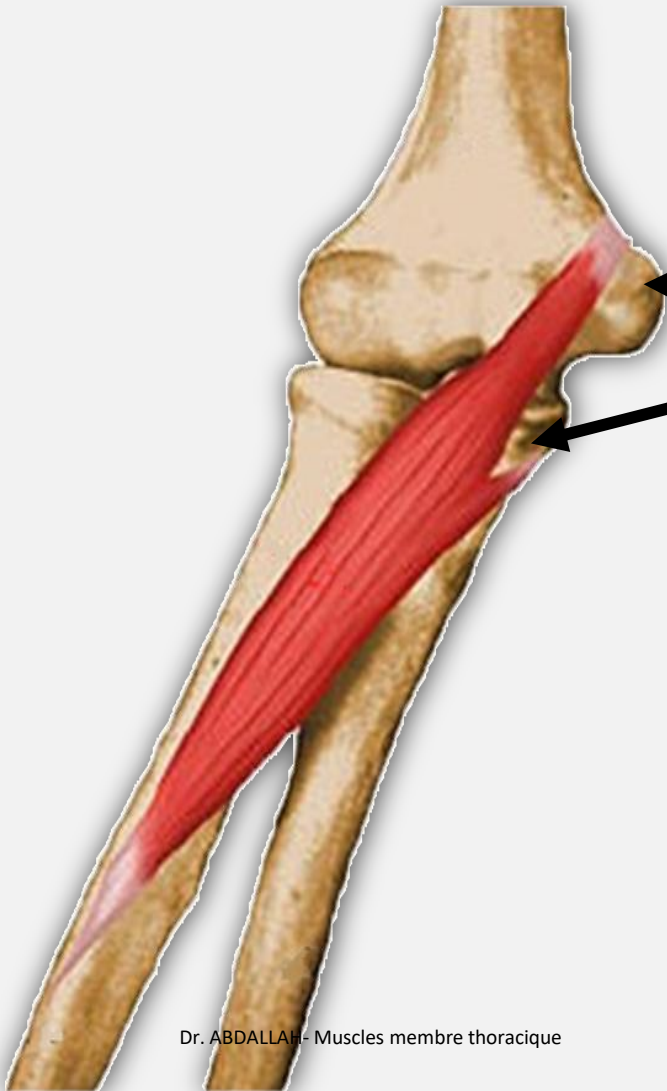
Se répartissent en
3 groupes musculaires:



Groupe musculaire antérieur

8 muscles

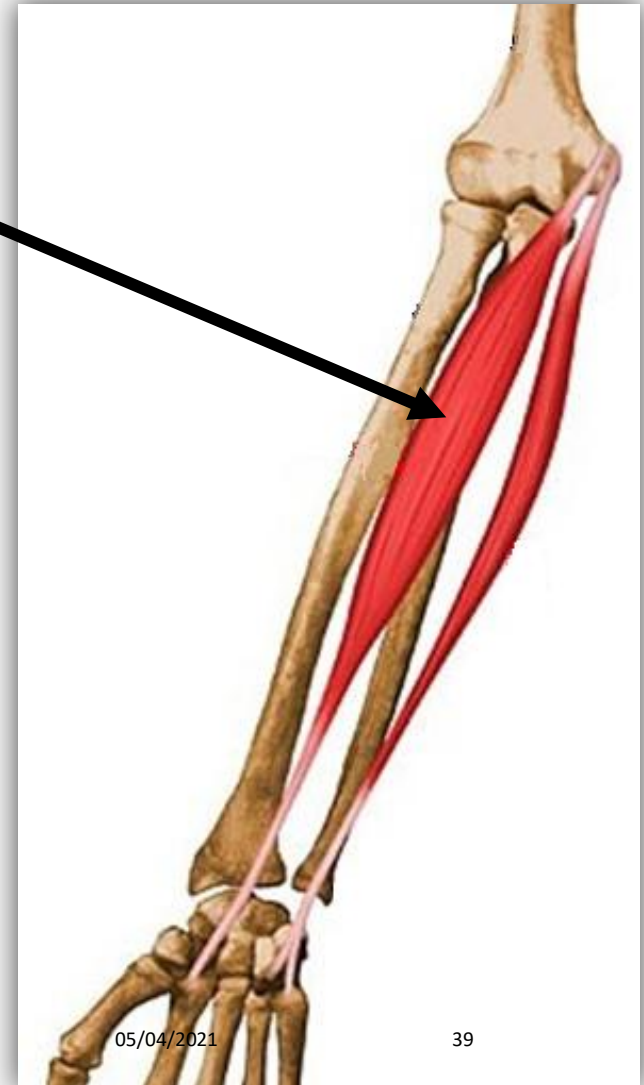1- Rond pronateur



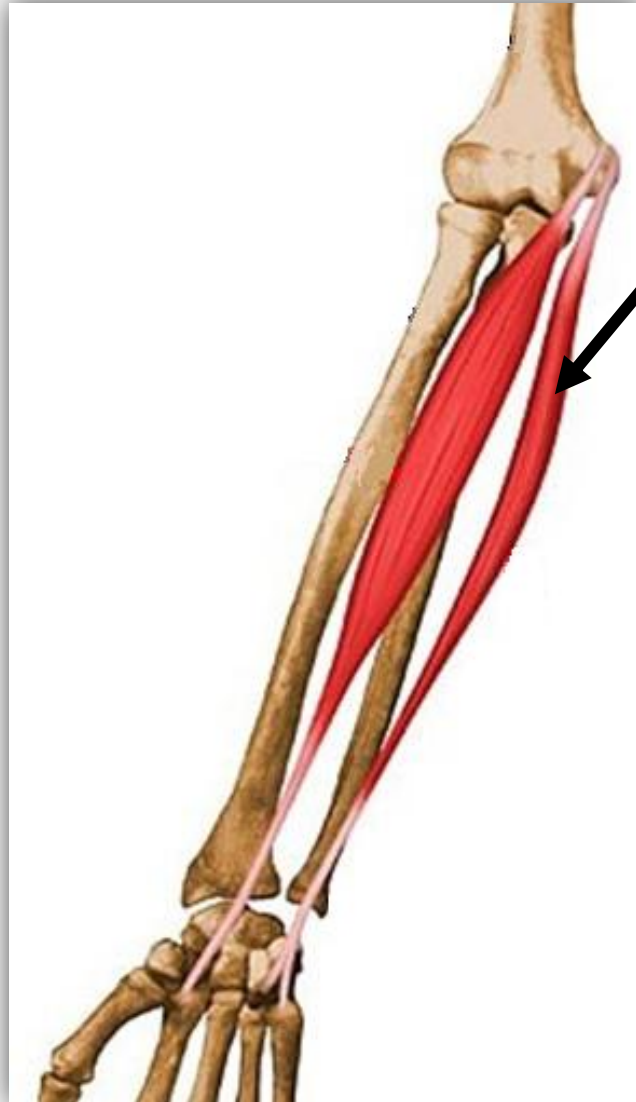
- Muscle superficiel
- Origine:
 épicondyle médial
 + **processus coronoïde**
- Terminaison:
 Face latérale du radius
- Action:
 pronateur + fléchisseur
 de l'avant-bras sur bras

2- Fléchisseur radial du carpe

- Muscle superficiel
- **Origine:**
épicondyle médial
- **Terminaison:**
2^{ème} métacarpien
- **Action:**
fléchisseur de la main
sur l'avant-bras



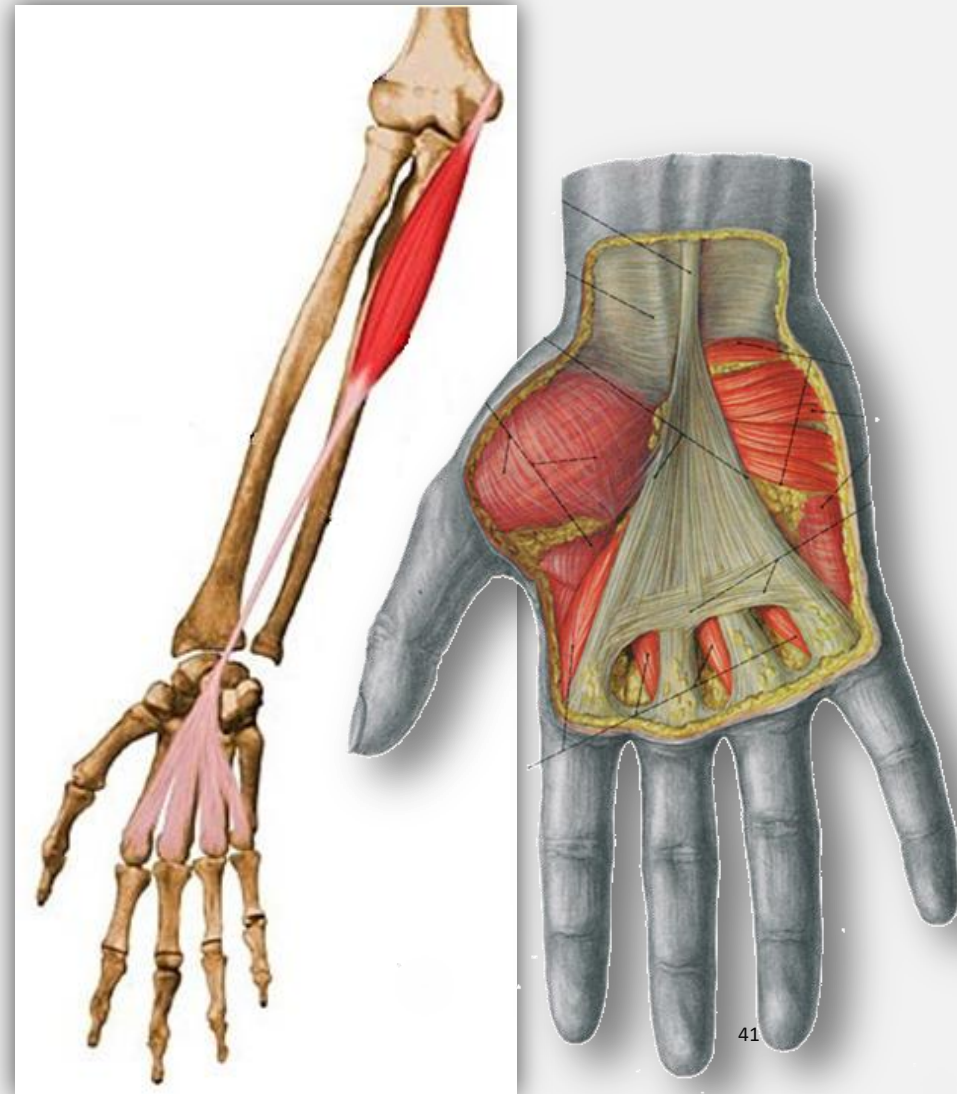
3- Fléchisseur ulnaire du carpe

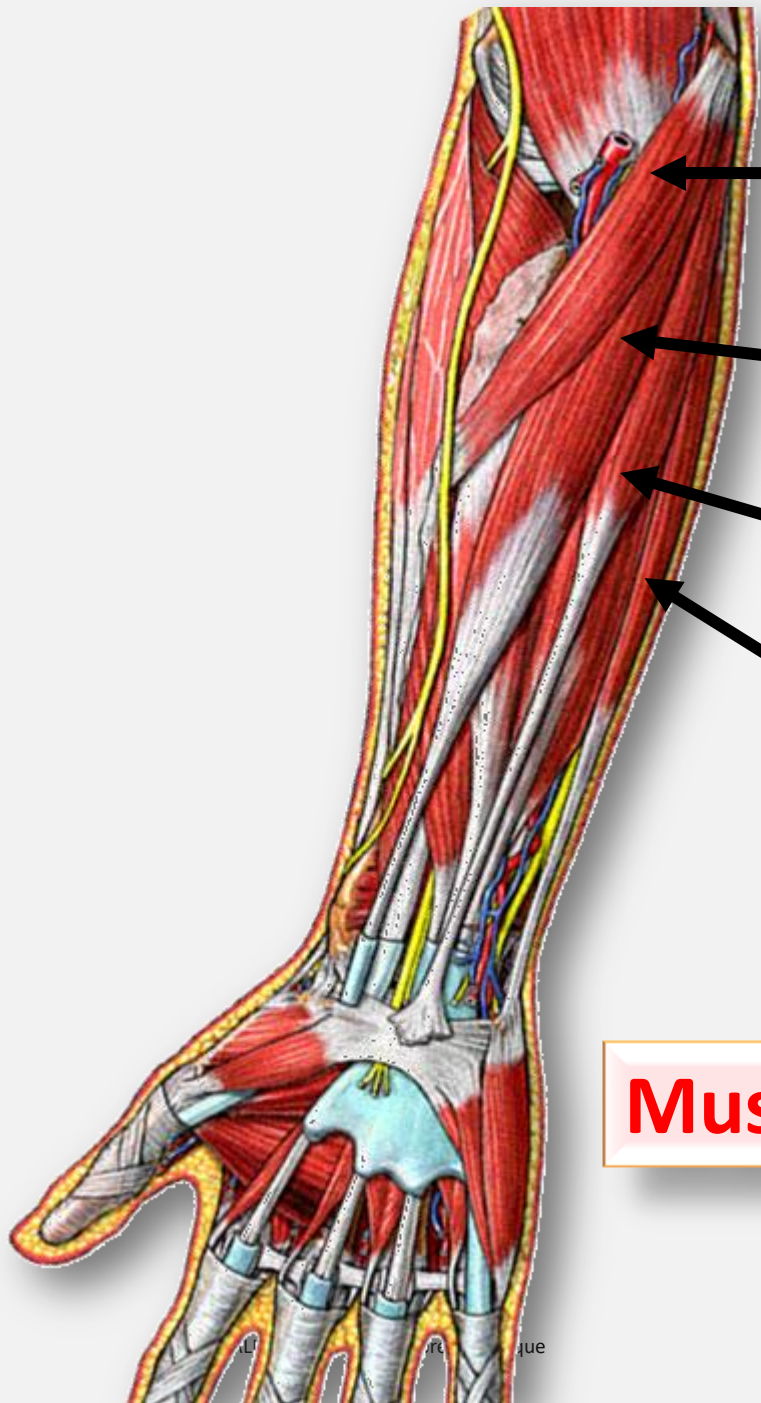


- Muscle superficiel
- Origine:
épicondyle médial
- Terminaison:
pisiforme
- Action:
fléchisseur et **adducteur**
de la main

4- Long palmaire

- Muscle superficiel
- **Origine:**
épicondyle médial
- **Terminaison:**
aponévrose palmaire superficielle
- **Action:**
fléchisseur de la main sur l'avant-bras





Rond pronateur

**Fléchisseur radial
du carpe**

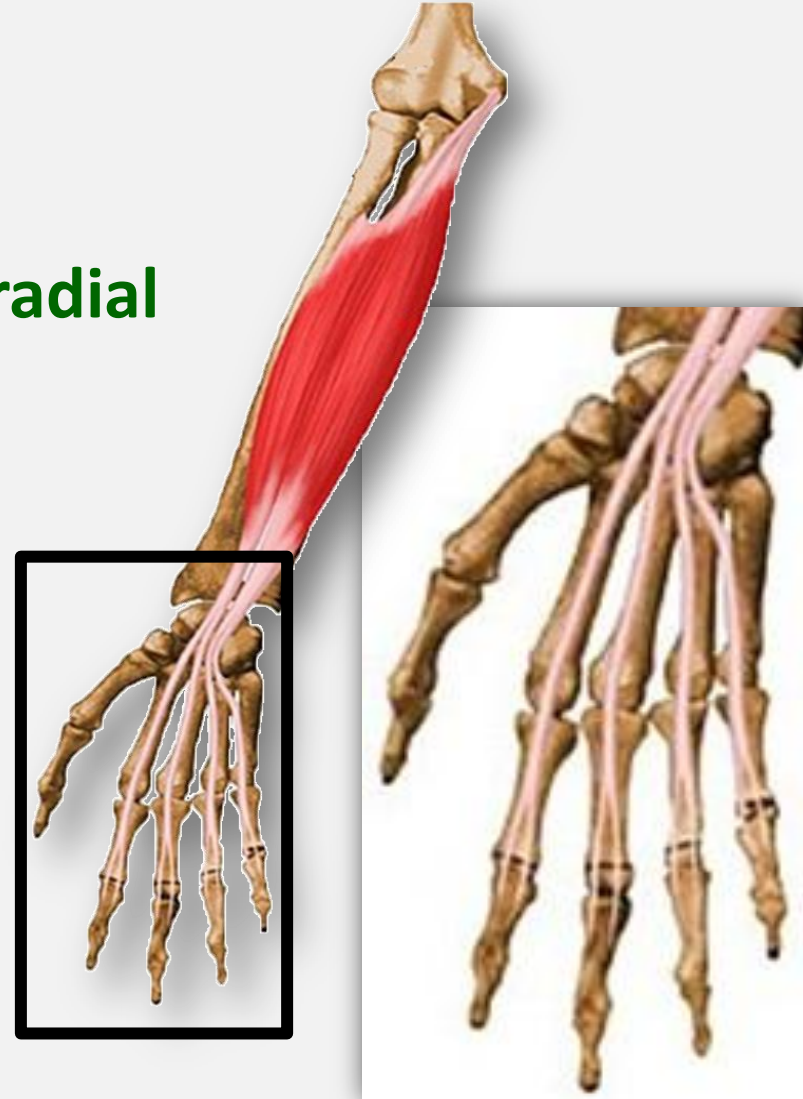
Long palmaire

**Fléchisseur ulnaire
du carpe**

Muscles épicondyliens médiaux

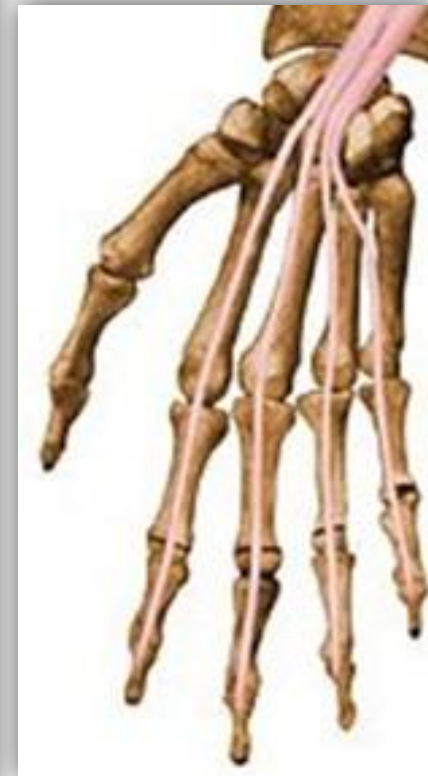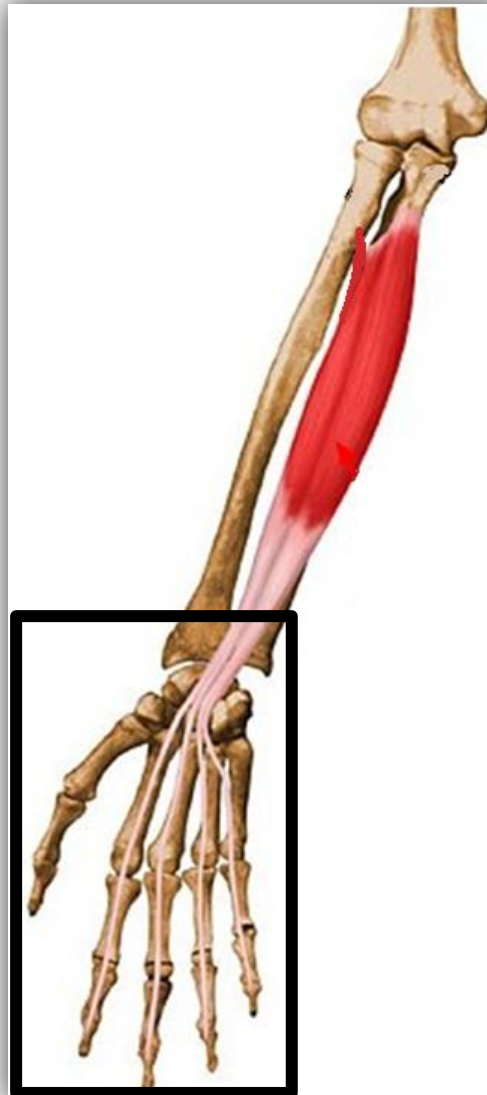
5- Fléchisseur superficiel des doigts

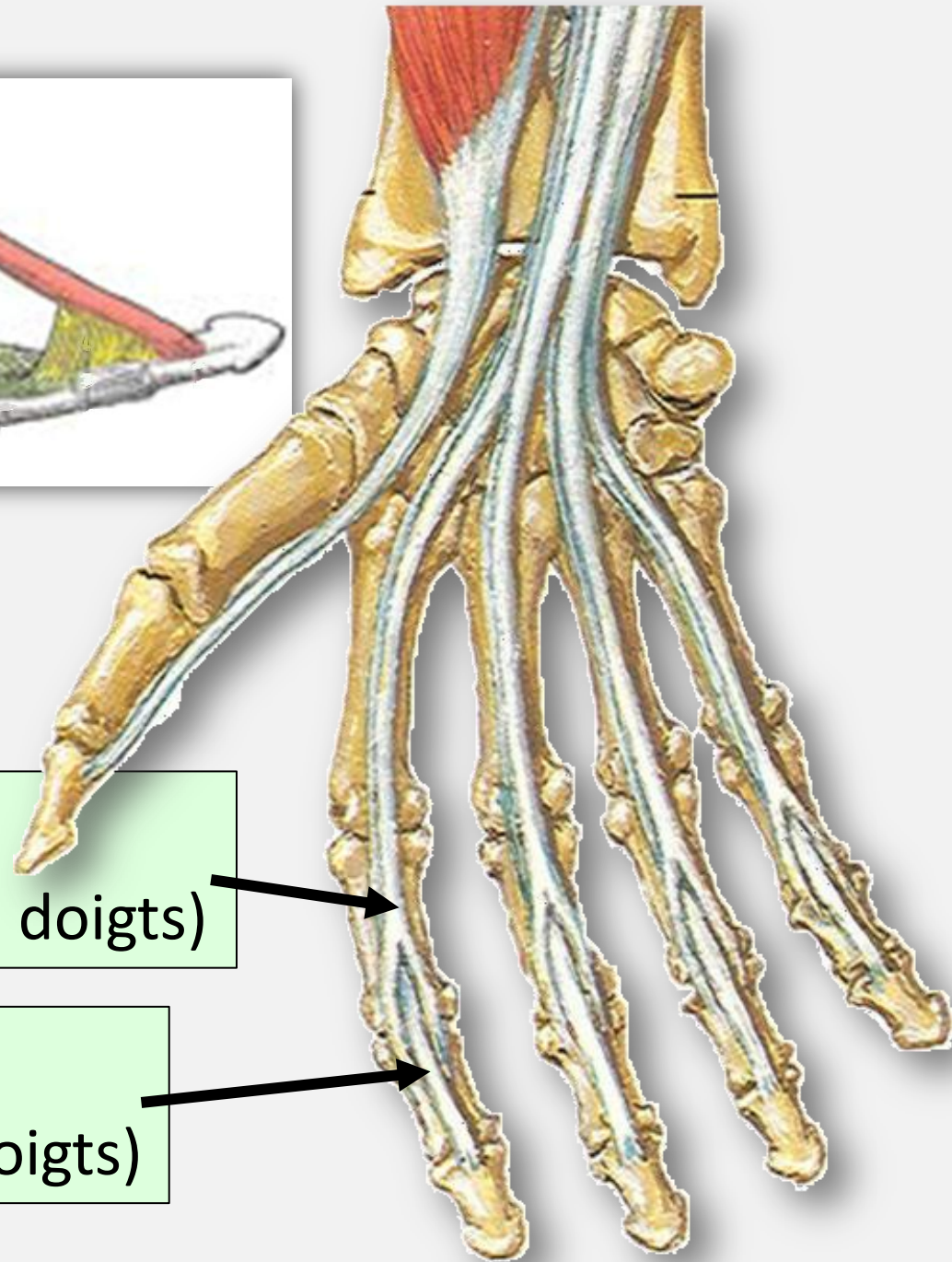
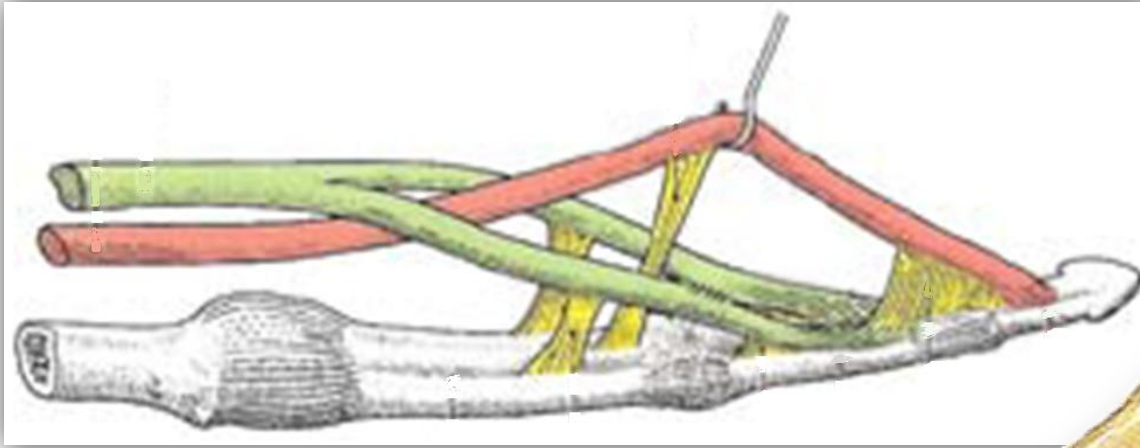
- Muscle profond
- **Origine:**
par 2 chefs, **huméro-ulnaire** et **radial**
- **Terminaison:**
sur **4 derniers doigts**
par **4 tendons « perforés »**
- **Action: fléchisseur de:**
 - **2^{ème} phalange** sur **1^{ère}**
 - **1^{ère}** sur **métacarpien**
 - **main** sur **avant-bras**



6- Fléchisseur profond des doigts

- Muscle profond
- Origine:
radius + ulna
- Terminaison:
sur **4 derniers doigts**
par **4 tendons « perforants »**
- Action: **fléchisseur de:**
 - **3^{ème} phalange** sur **2^{ème}**
 - **2^{ème}** sur **1^{ère}**
 - **1^{ère}** sur **métacarpien**
 - **main** sur **avant-bras**



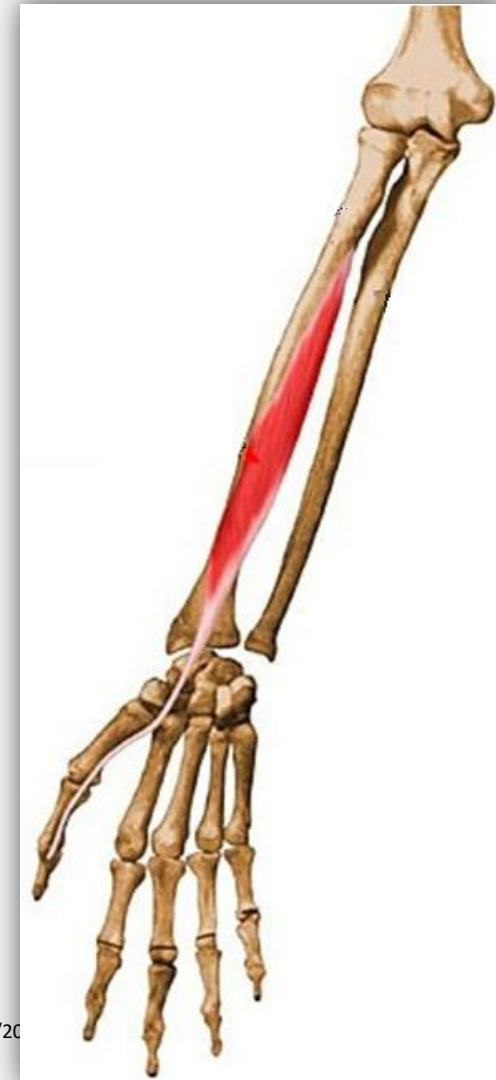

Tendon « perforé »
(Fléchisseur superficiel des doigts)

Tendon « perforant »
(Fléchisseur profond des doigts)

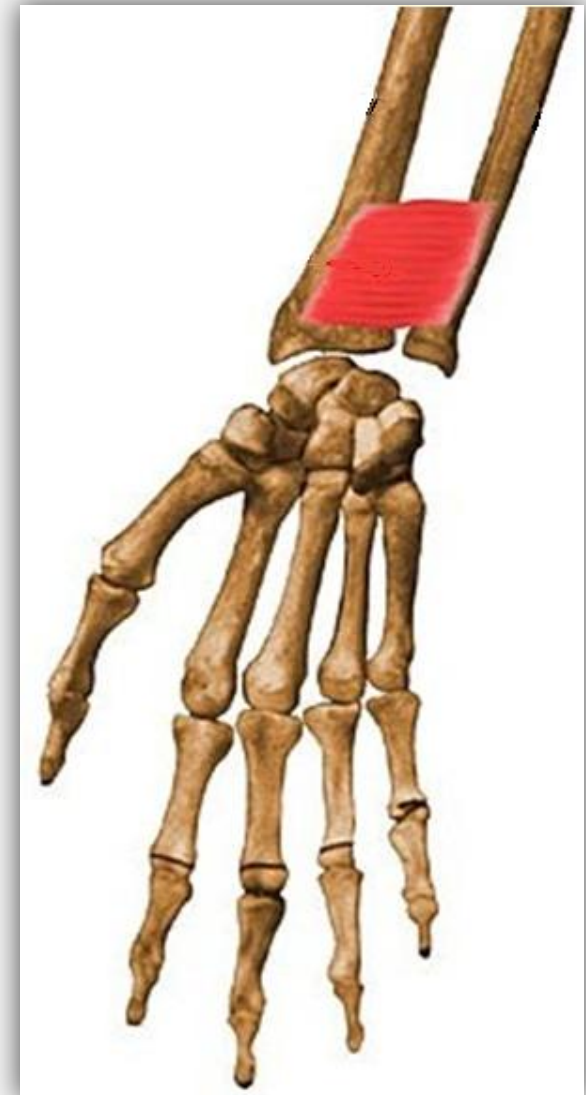7- Long fléchisseur du pouce

- Muscle profond
- **Origine:**
face antérieure du radius
- **Terminaison:**
2^{ème} phalange du pouce
- **Action:**
fléchisseur du pouce



8- Carré pronateur

- Muscle profond
- **Origine:**
¼ inférieur de l'ulna
- **Terminaison:**
¼ inférieur du radius
- **Action:**
pronateur



Groupe musculaire latéral

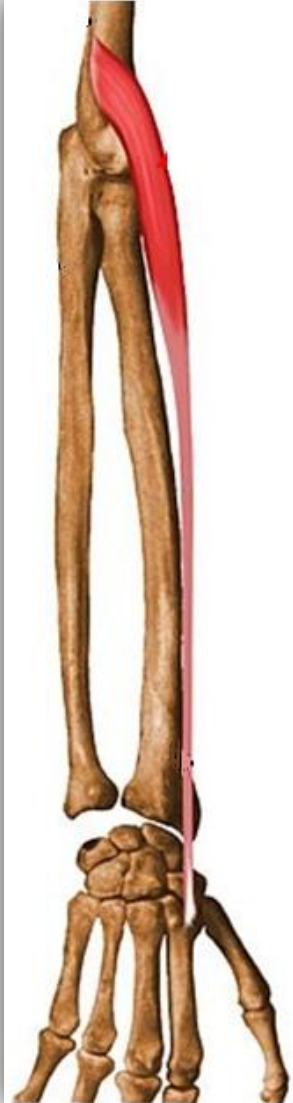4 muscles

1- Brachioradial



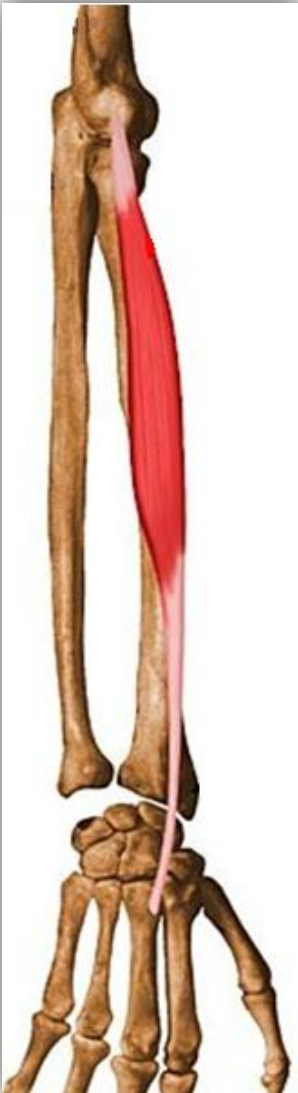- **Origine:**
bord latéral de l'humérus
- **Terminaison:**
processus styloïde du radius
- **Action:**
fléchisseur de l'avant-bras sur bras

2- Long extenseur radial du carpe

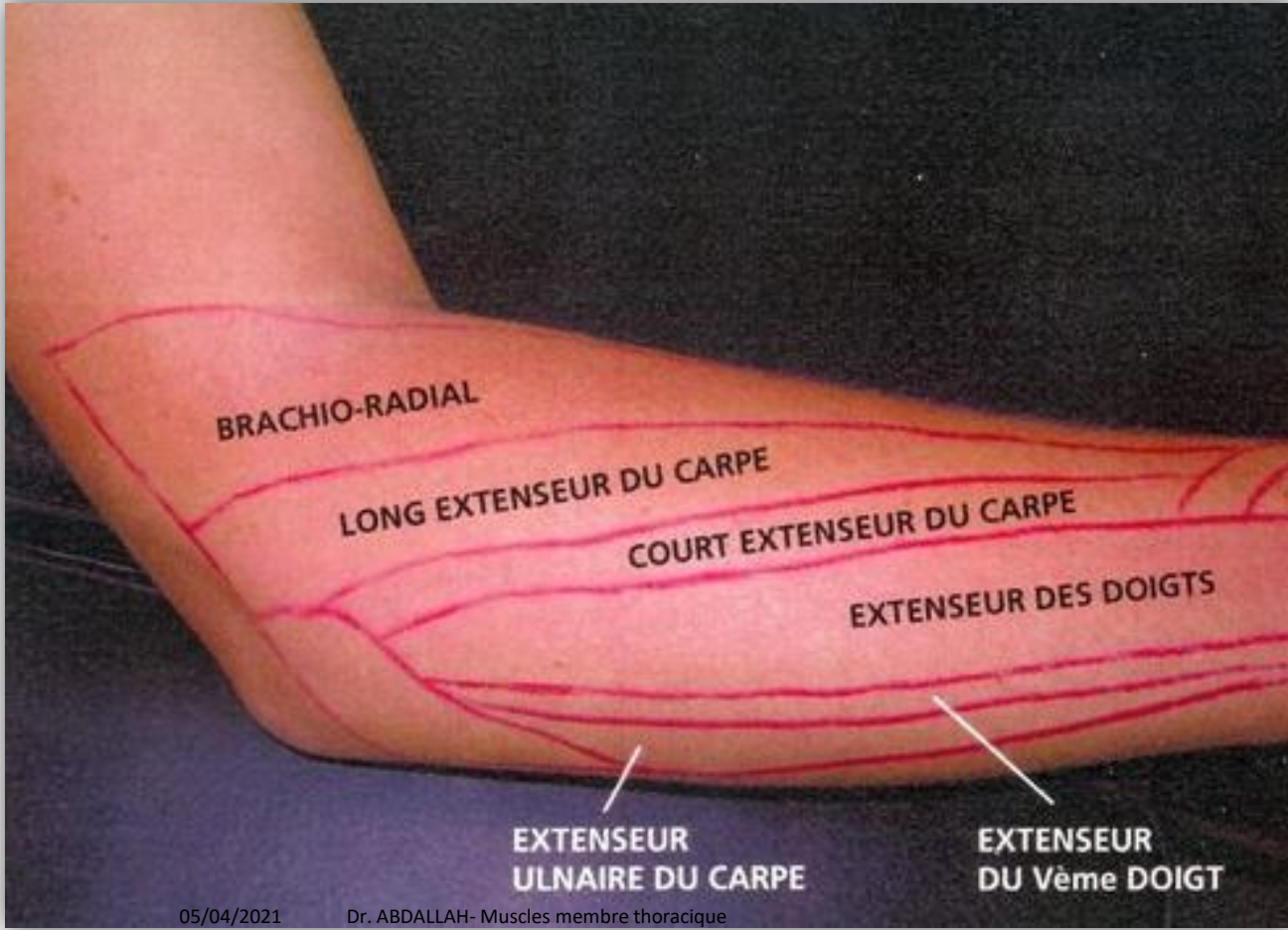


- Origine:
bord latéral de l'humérus
- Terminaison:
2^{ème} métacarpien
- Action:
extenseur + abducteur de la main

3- Court extenseur radial du carpe

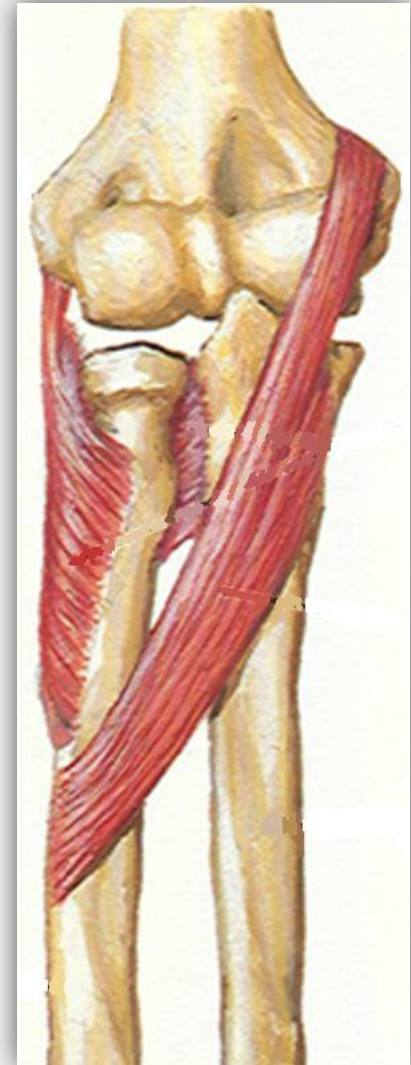
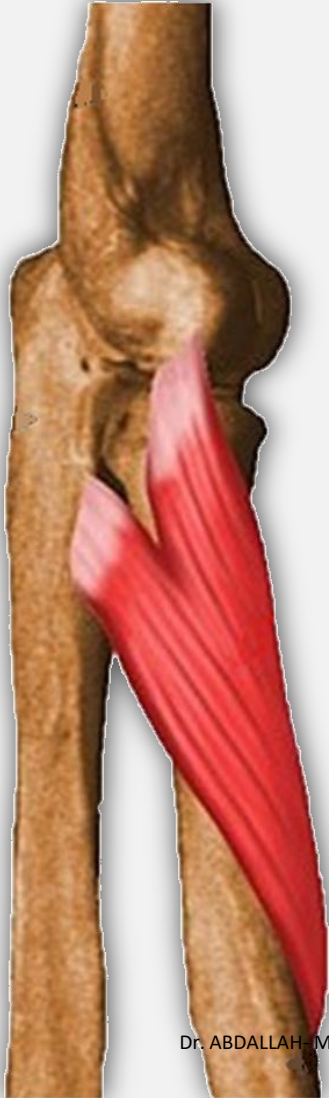

- Origine:
épicondyle latéral
- Terminaison:
3^{ème} métacarpien
- Action:
idem

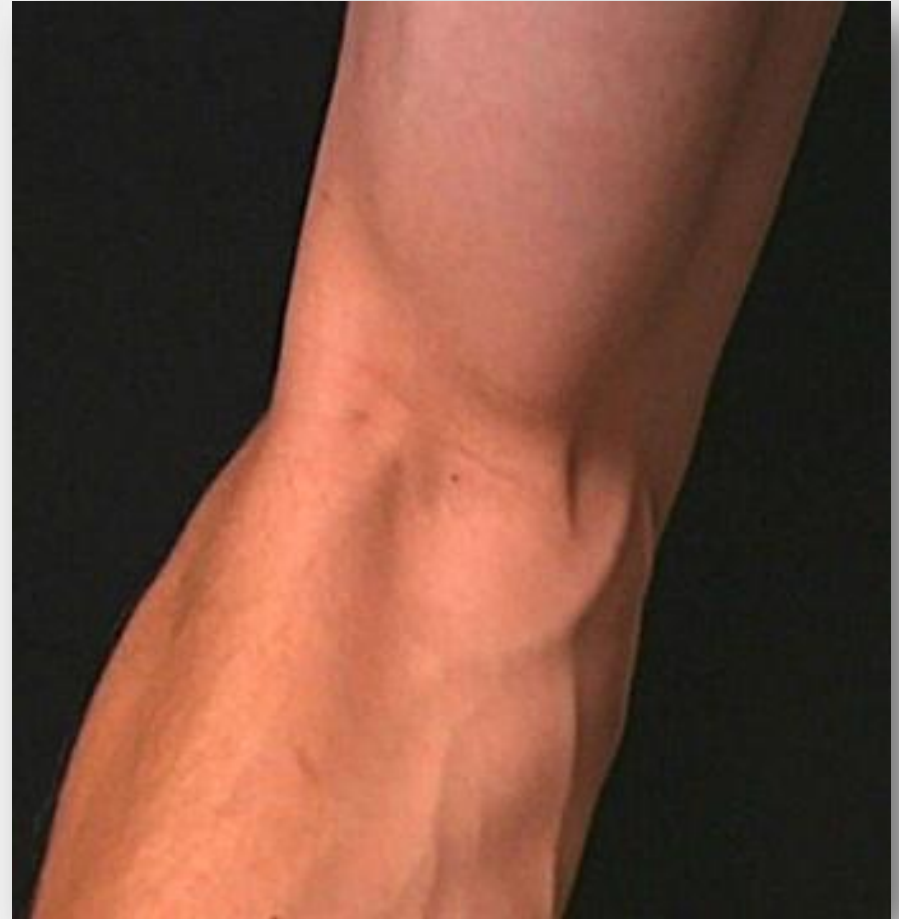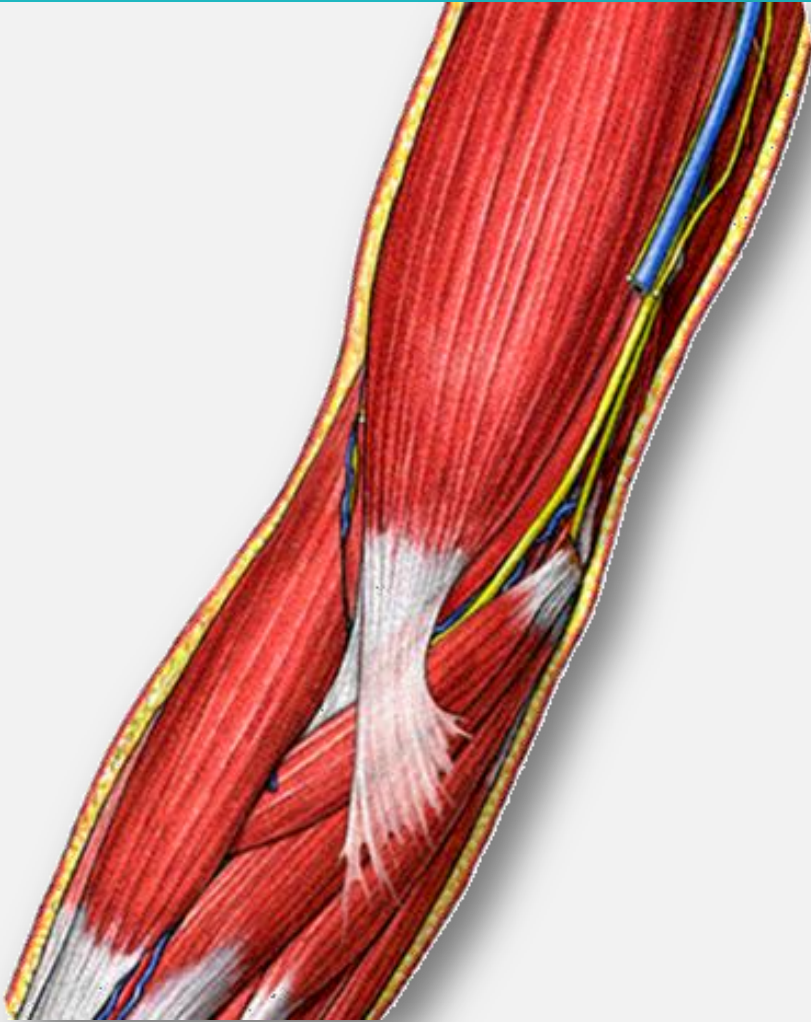


4- Supinateur

- Origine:
épicondyle latéral + ulna
- Terminaison:
radius (col + bord antérieur)
- Action:
supinateur



Région du pli du coude

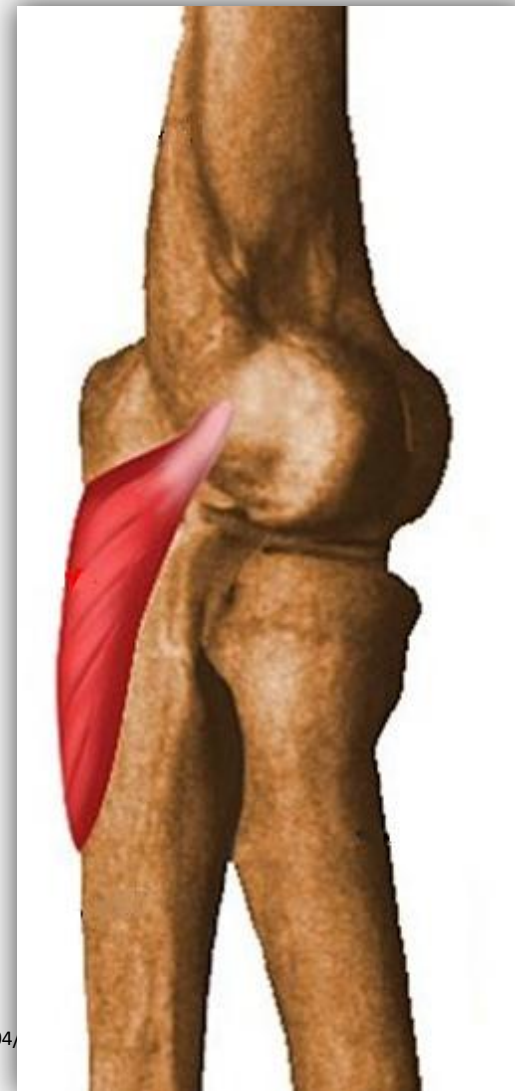

Groupe musculaire postérieur

8 muscles

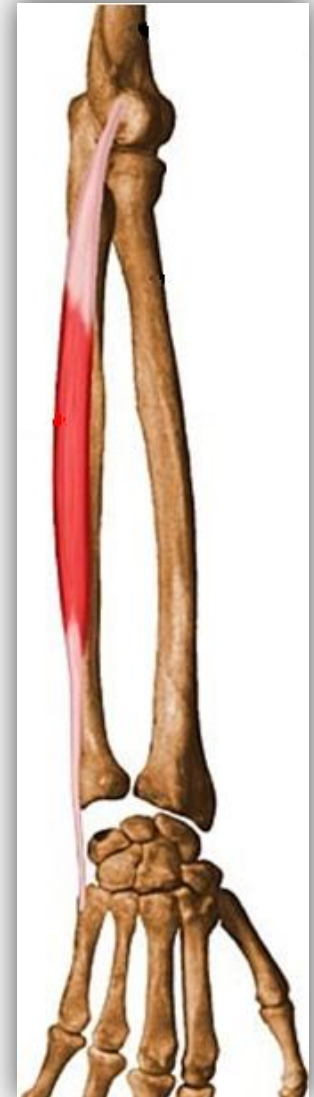1- Anconé

- Muscle superficiel
- Origine:
épicondyle latéral
- Terminaison:
olécrane
- Action:
extenseur de l'avant-bras sur bras



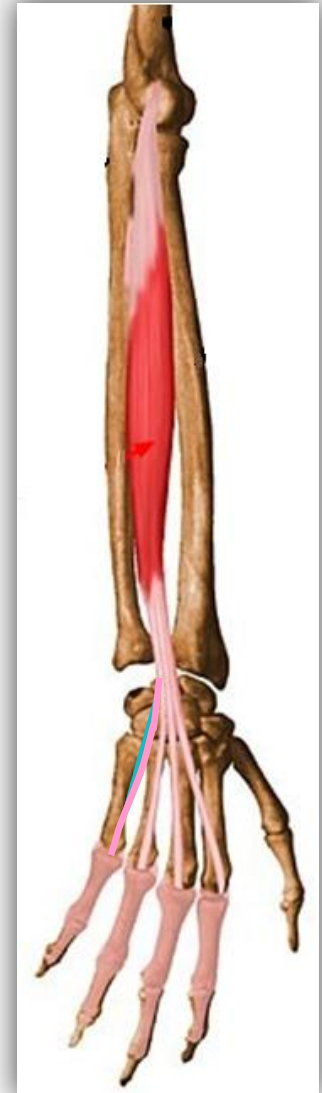2- Extenseur ulnaire du carpe

- Muscle superficiel
- **Origine:**
épicondyle latéral
- **Terminaison:**
5^{ème} métacarpien
- **Action:**
extenseur + adducteur de la main



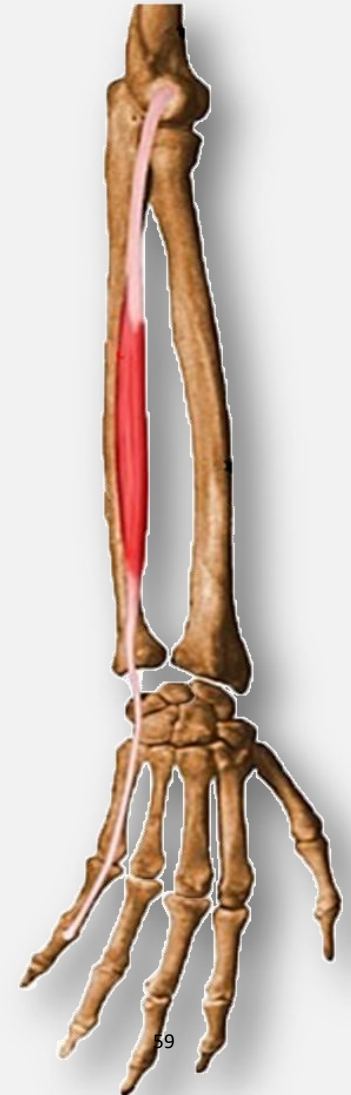3- Extenseur des doigts

- Muscle superficiel
- **Origine:**
épicondyle latéral
- **Terminaison:**
4 derniers doigts
- **Action:**
extenseur des doigts et main



4- Extenseur du petit doigt

- Muscle superficiel
- **Origine:**
épicondyle latéral
- **Terminaison:**
tendon de l'extenseur des doigts
destiné au **petit doigt**
- **Action:**
extenseur du **petit doigt**



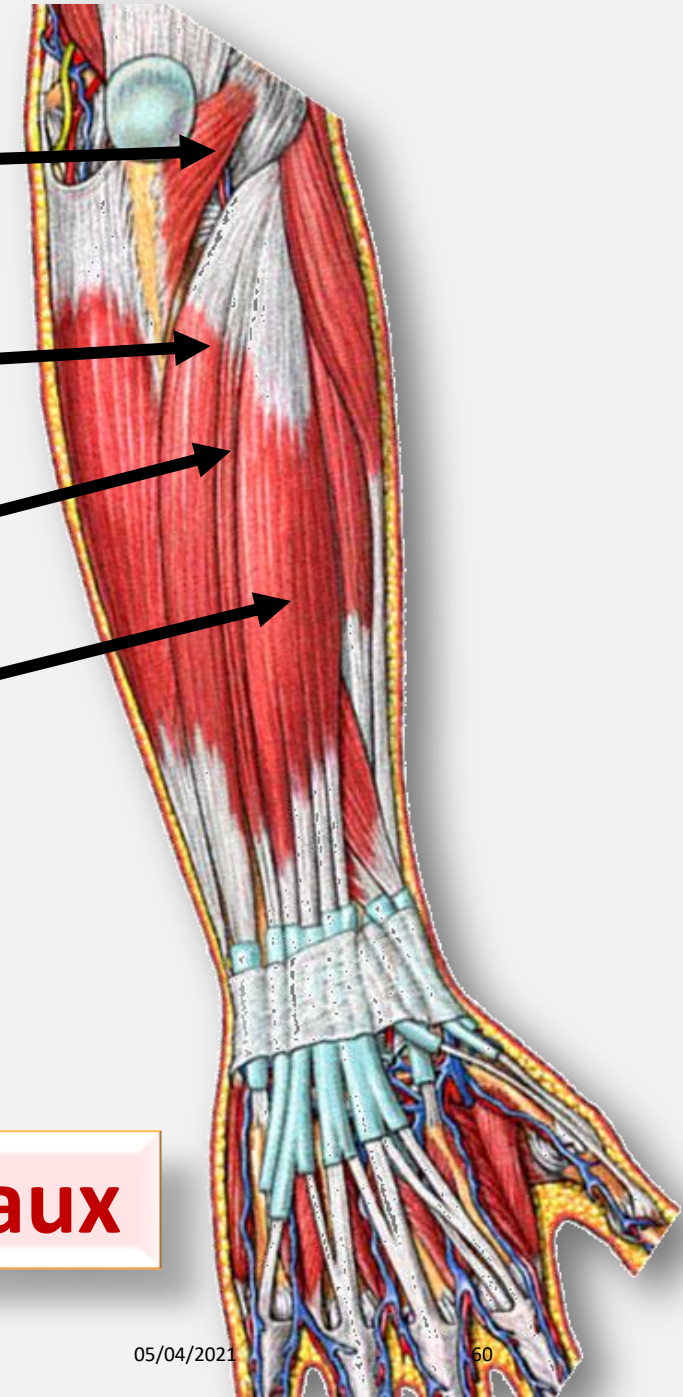
Anconé

Extenseur ulnaire du carpe

Extenseur du petit doigt

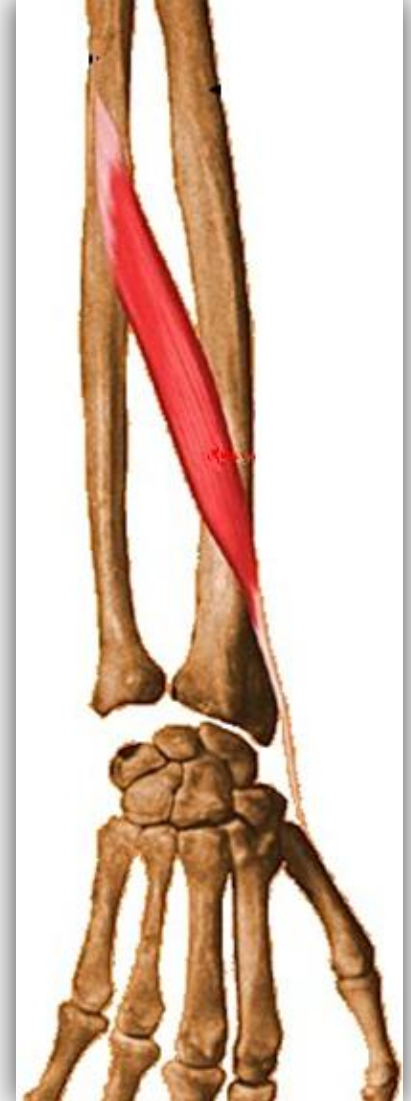Extenseur des doigts

Muscles épicondyliens latéraux

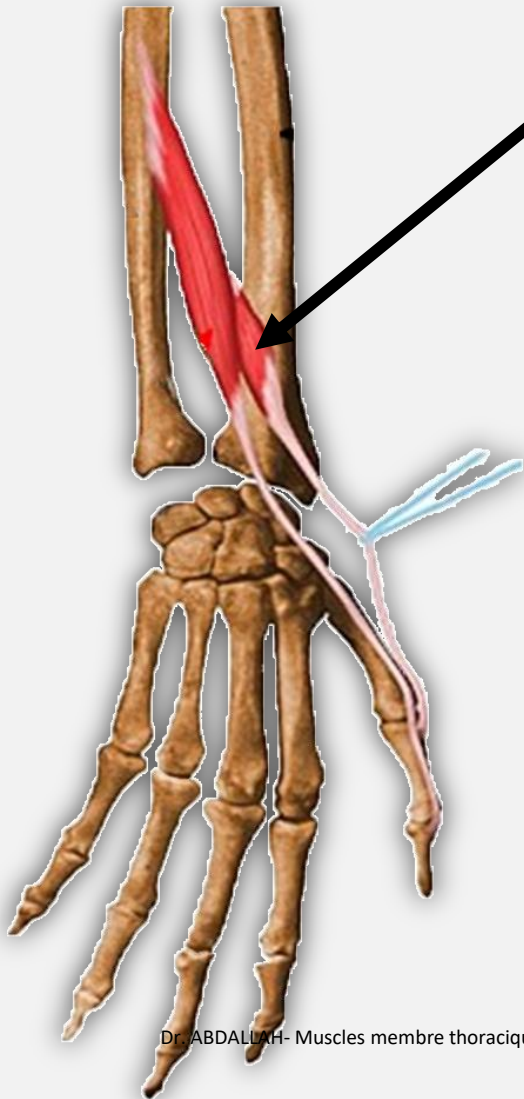

5- Long abducteur du pouce

- Muscle profond
- Origine:
radius + ulna
- Terminaison:
1^{ier} métacarpien
- Action:
abducteur et extenseur du pouce

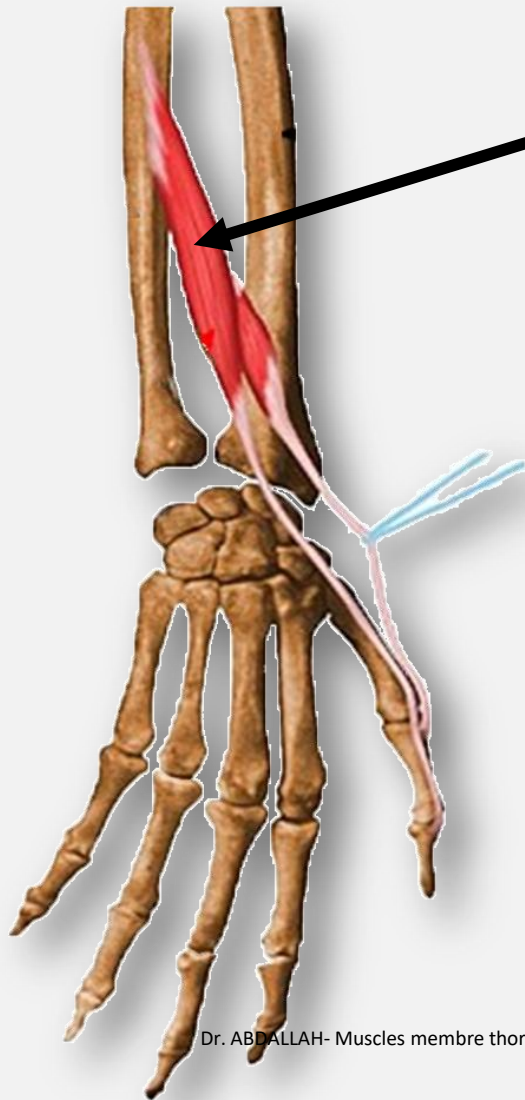

6- Court extenseur du pouce



- Muscle profond
- Origine:
radius + ulna
- Terminaison:
1^{ère} phalange du pouce
- Action:
extenseur et abducteur du pouce

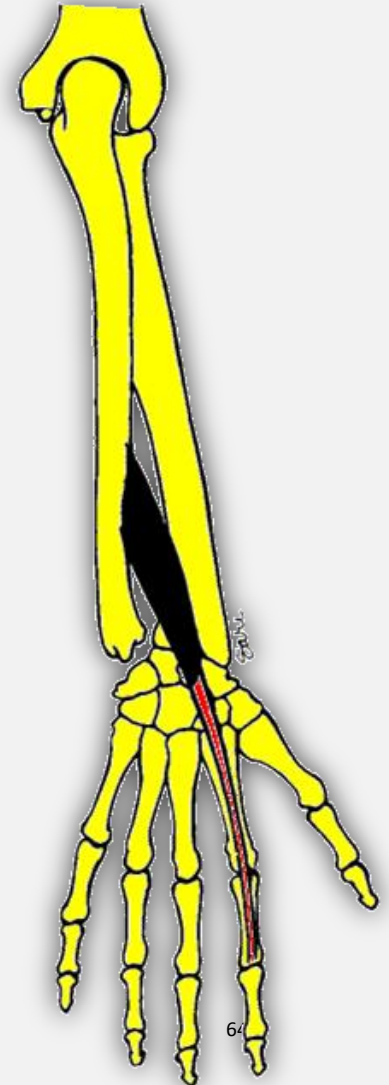
7- Long extenseur du pouce

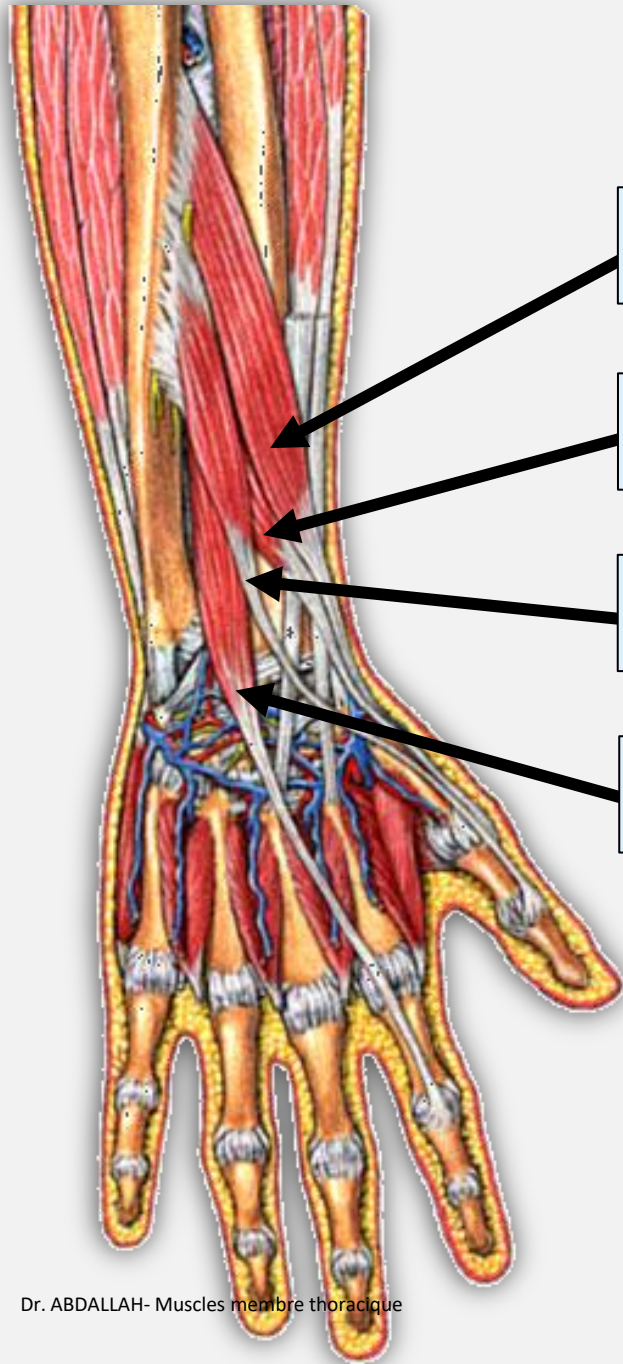


- Muscle profond
- Origine:
ulna
- Terminaison:
2^{ème} phalange du pouce
- Action:
extenseur du pouce

8- Extenseur de l'index

- Muscle profond
- Origine:
ulna
- Terminaison:
tendon de l'extenseur des doigts
destiné à **l'index**
- Action:
extenseur de l'index





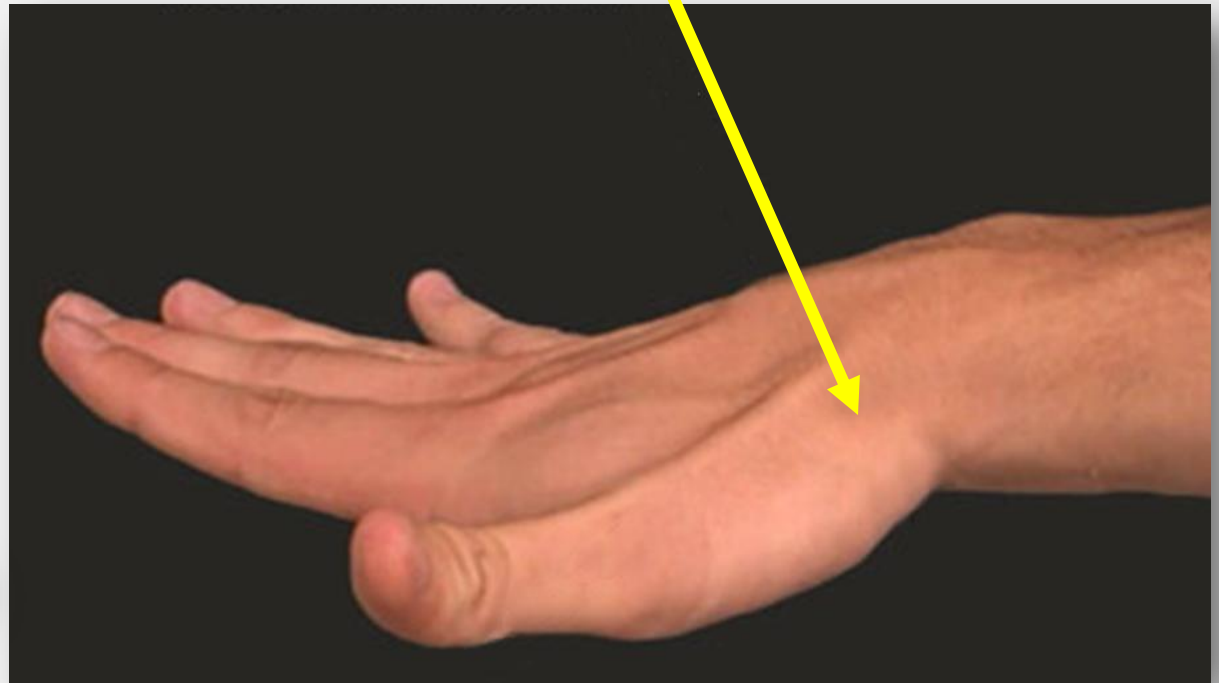
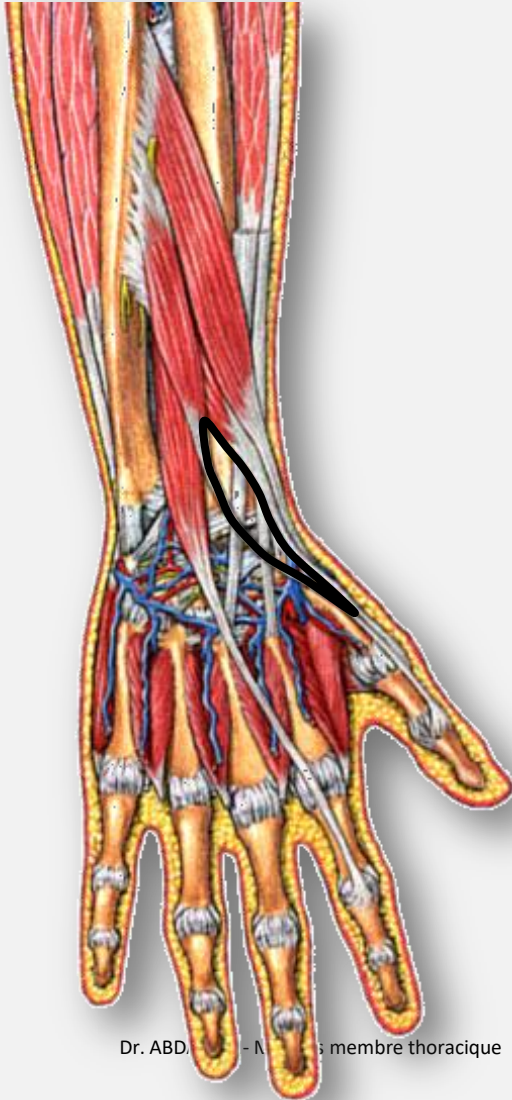
Long abducteur du pouce

Court extenseur du pouce

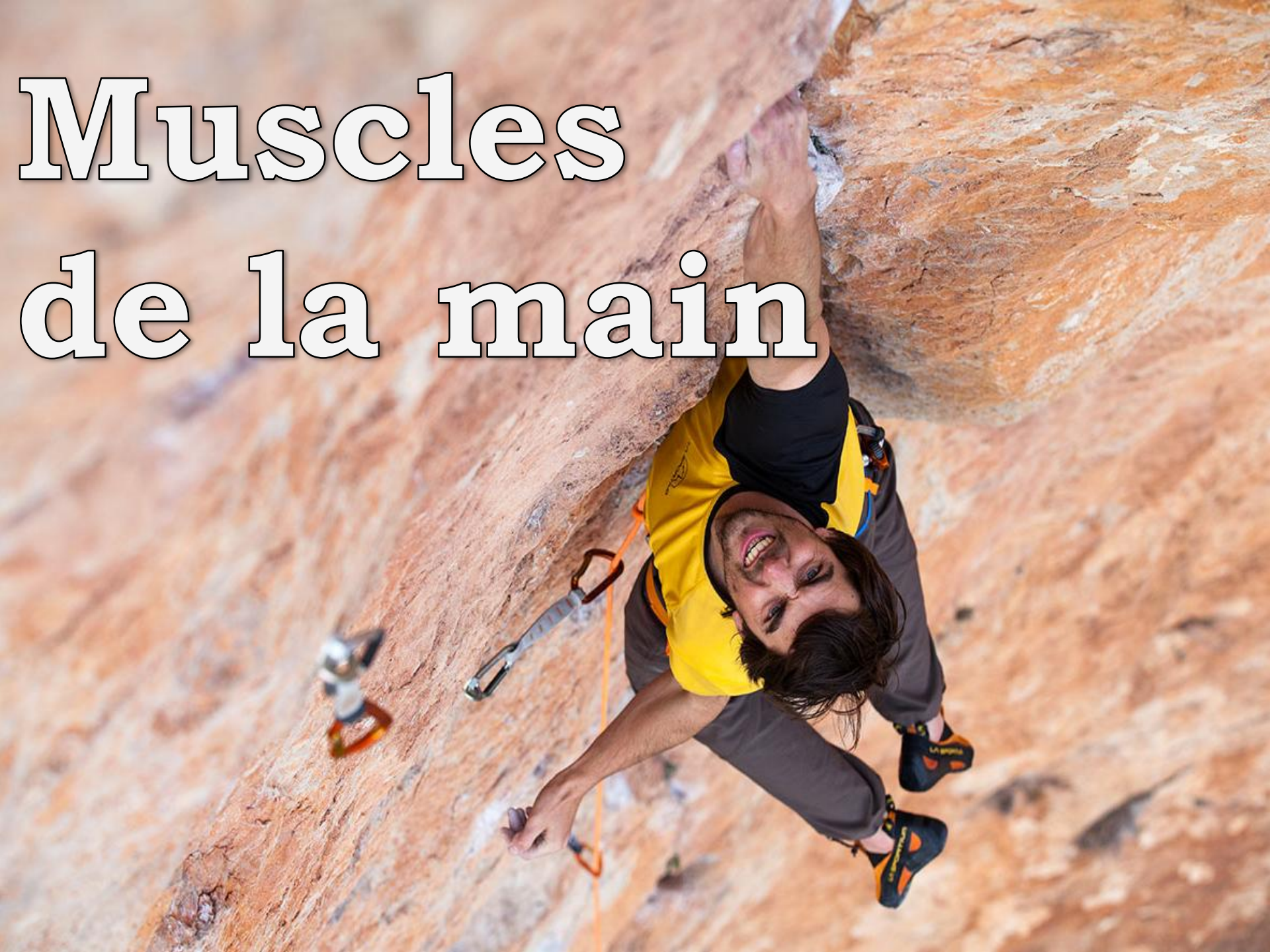Long extenseur du pouce

Extenseur de l'index

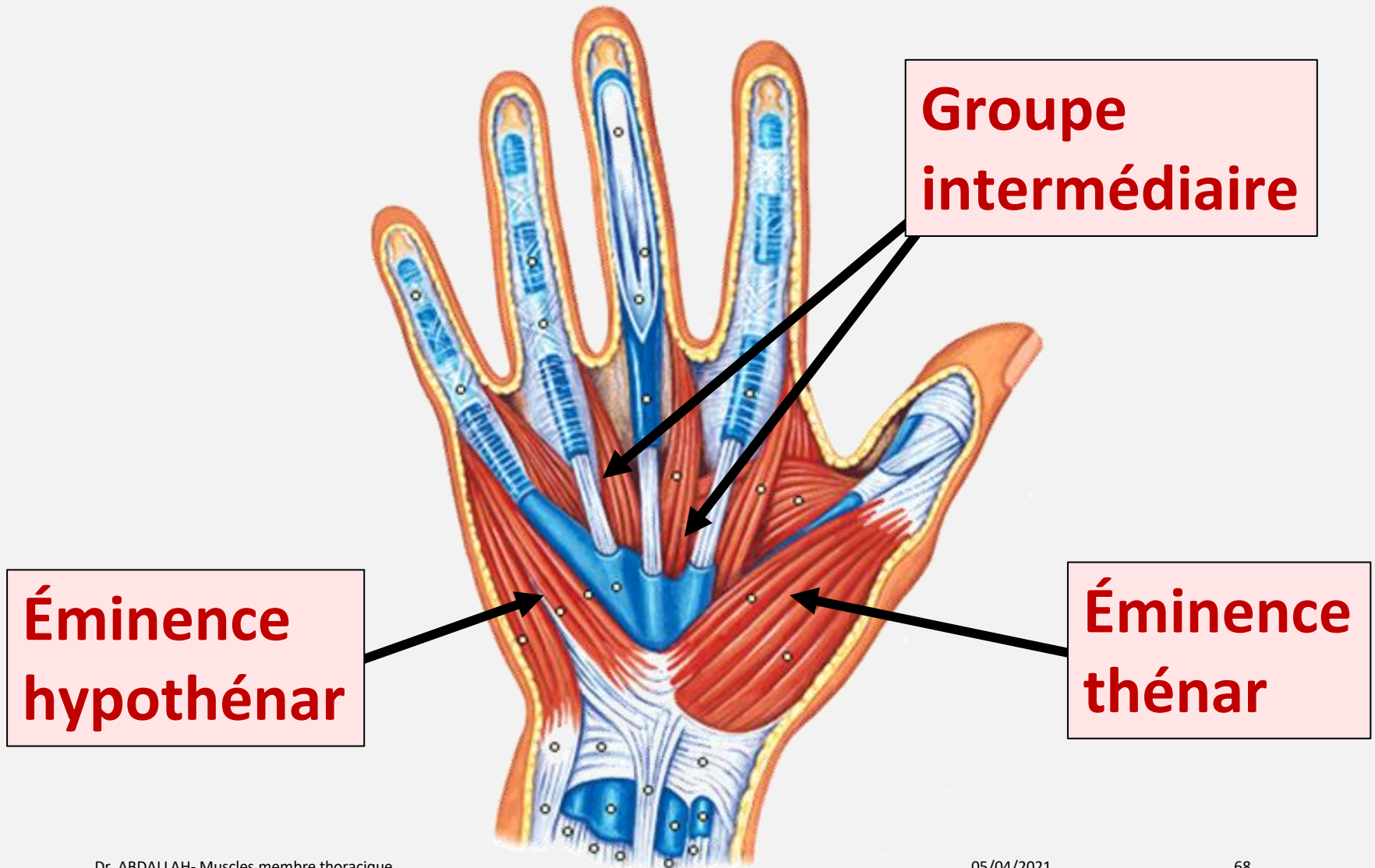
Tabatière anatomique



Muscles de la main

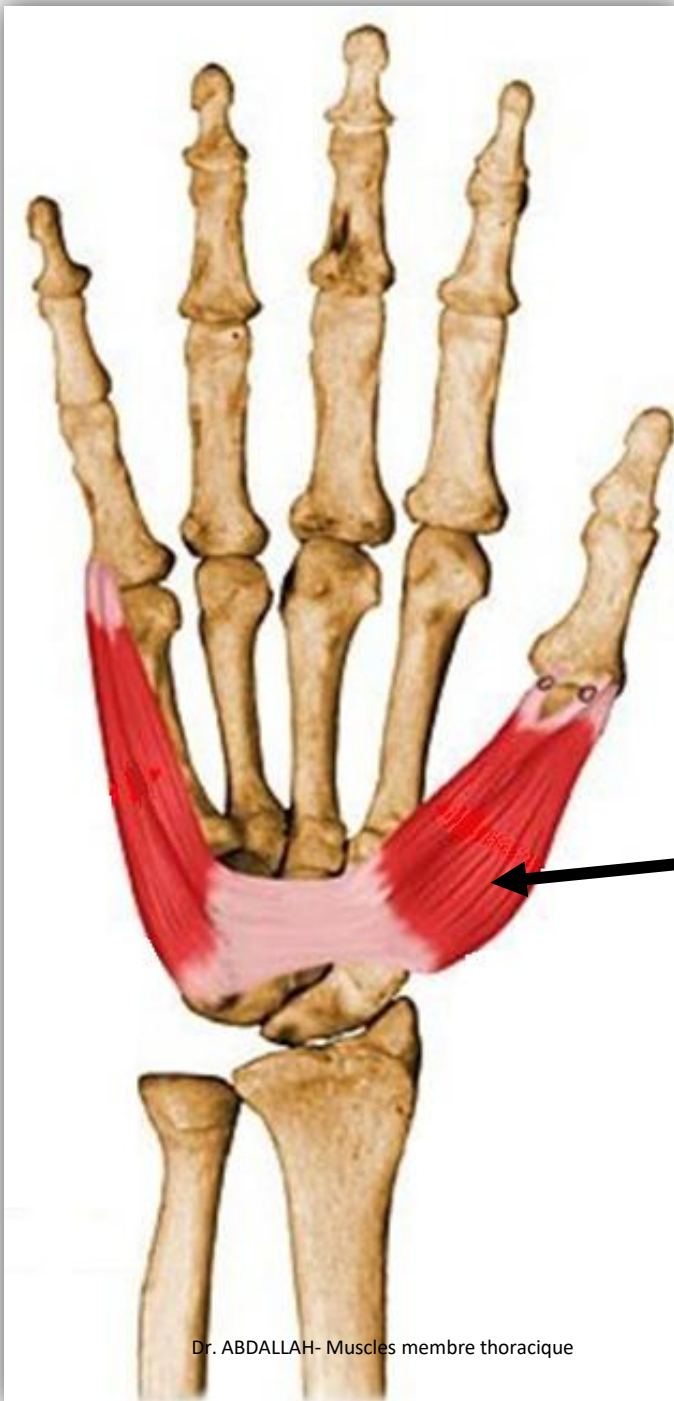


Se répartissent en **3 groupes musculaires**:

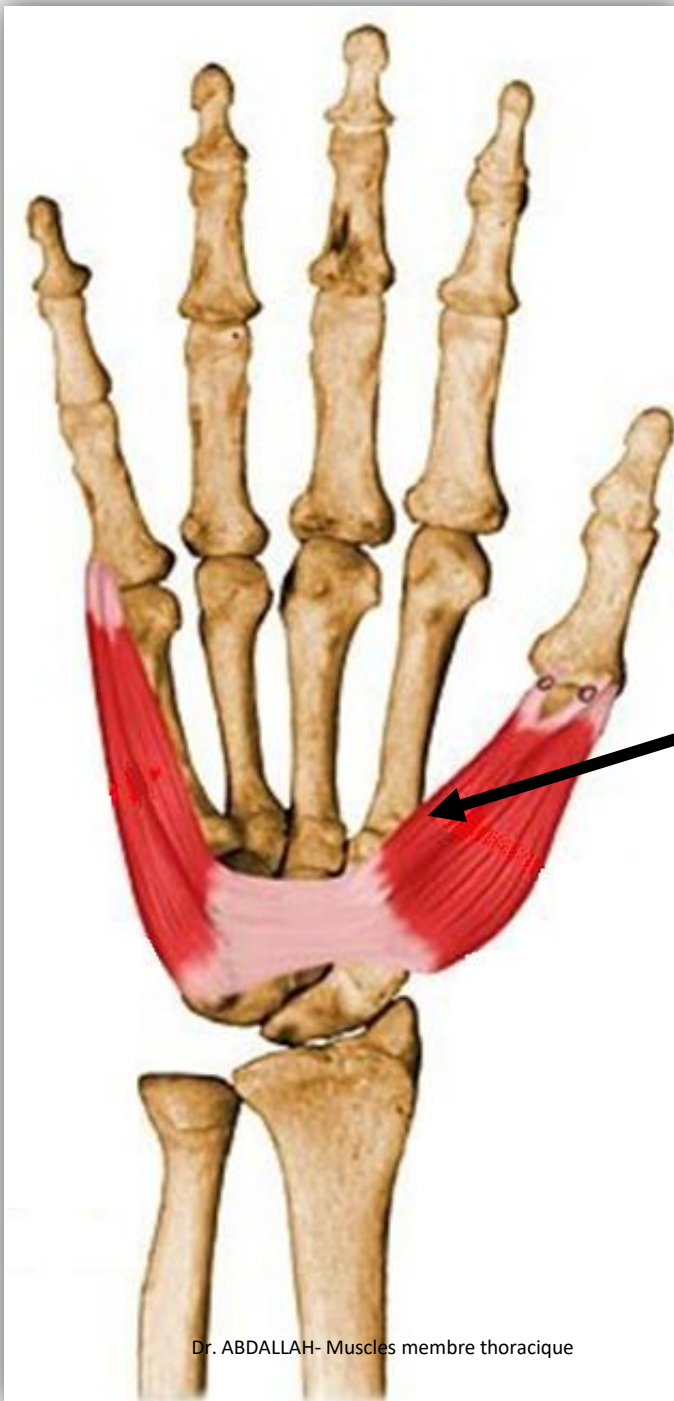


Muscles de l'éminence thénar

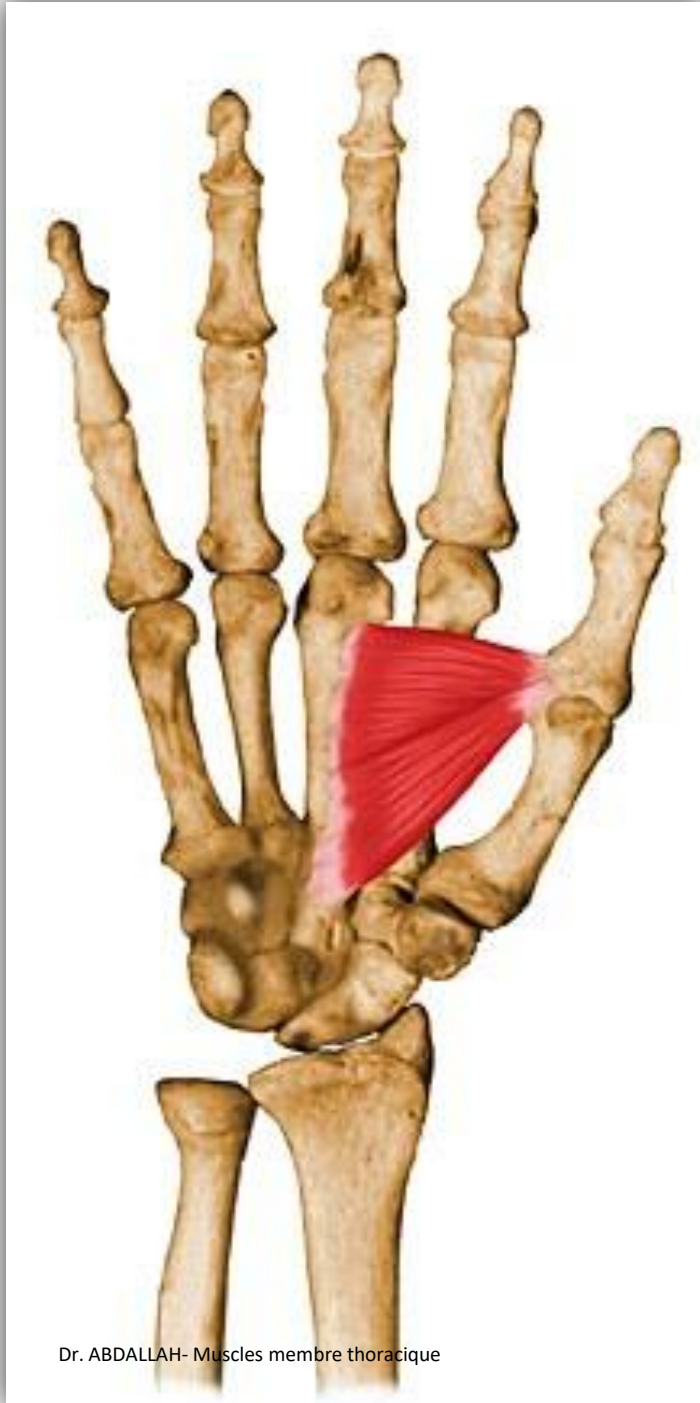4 muscles



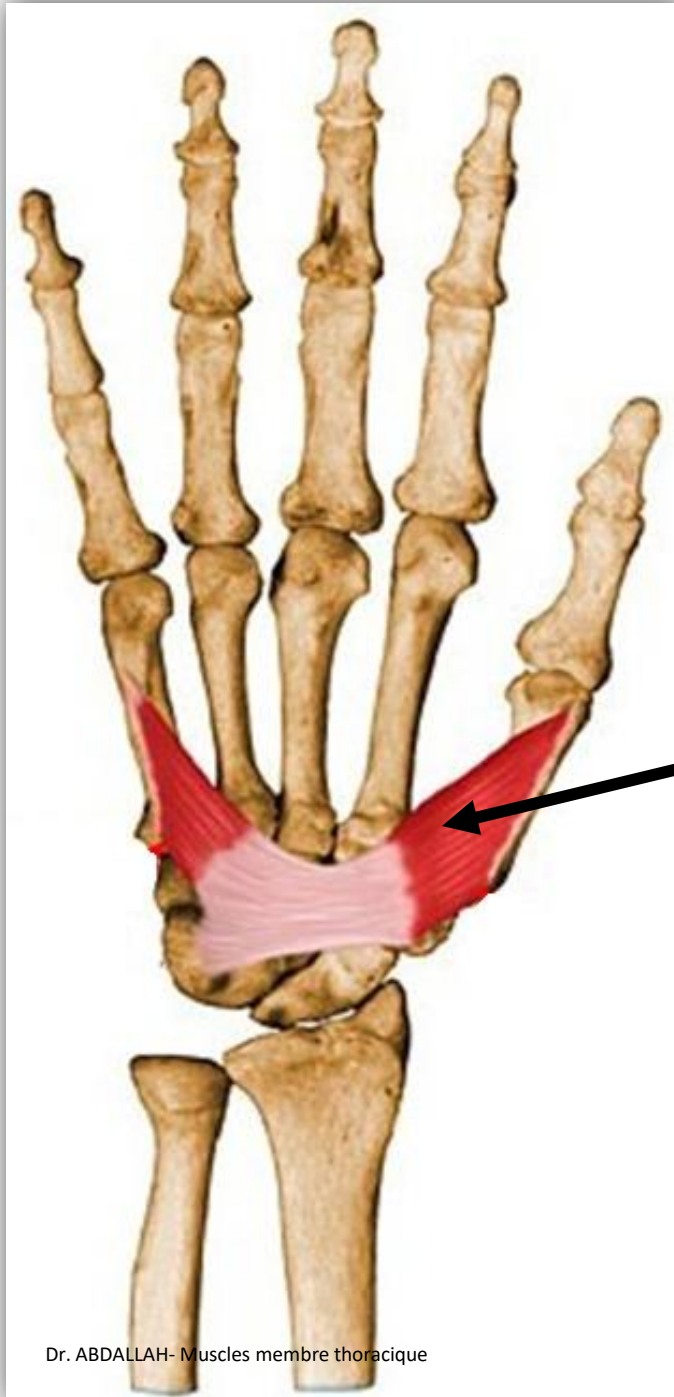
1- Court abducteur du pouce



2- Court fléchisseur du pouce



3- Adducteur du pouce

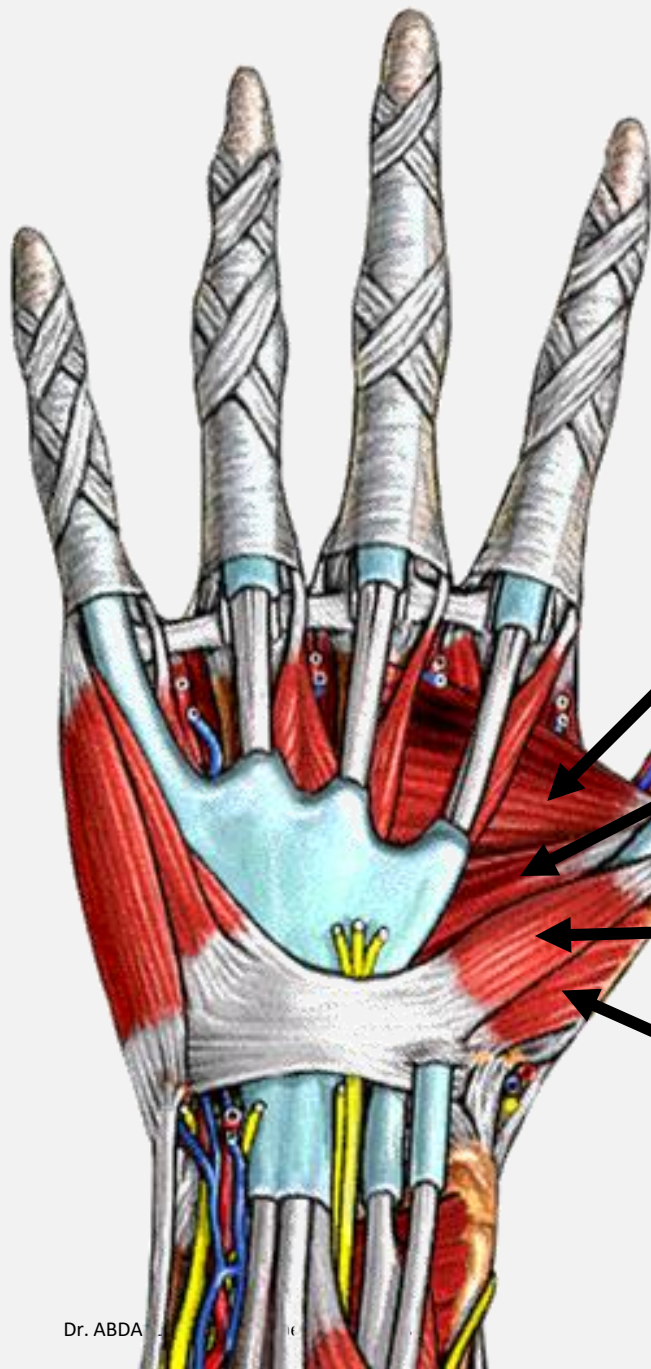

**4- Opposant
du pouce**



Opposition du pouce et du petit doigt

Muscles de la loge thénar



Adducteur du pouce

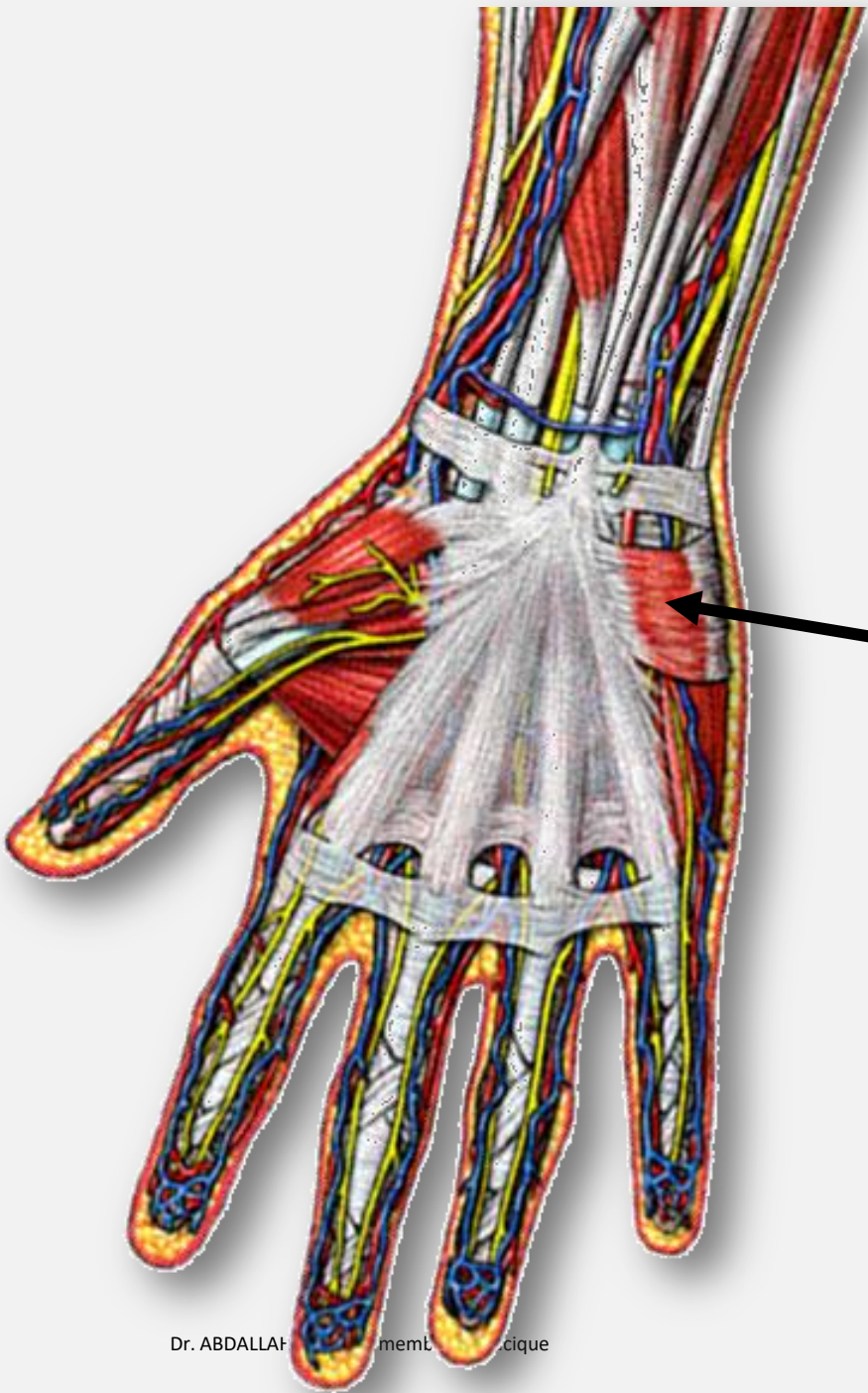
**Court fléchisseur
du pouce**

**Court abducteur
du pouce**

Opposant du pouce

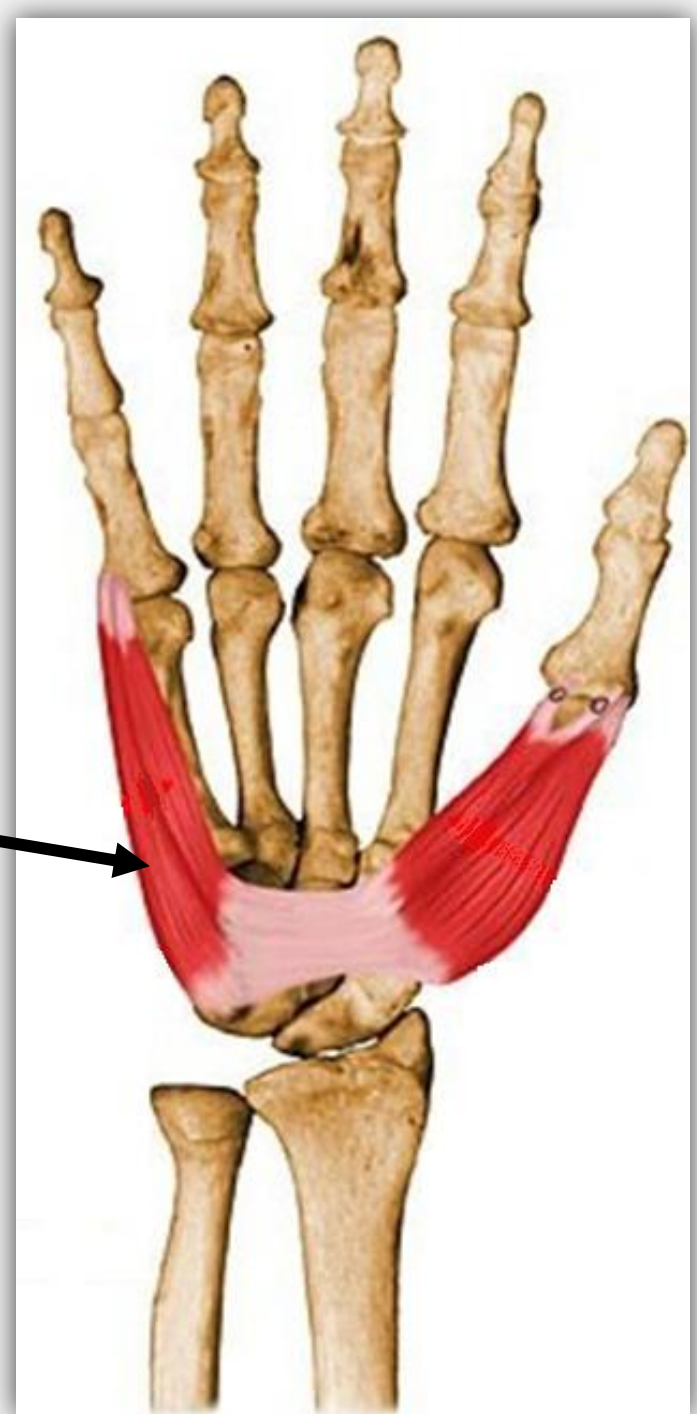Muscles de l'éminence hypothénar

4 muscles

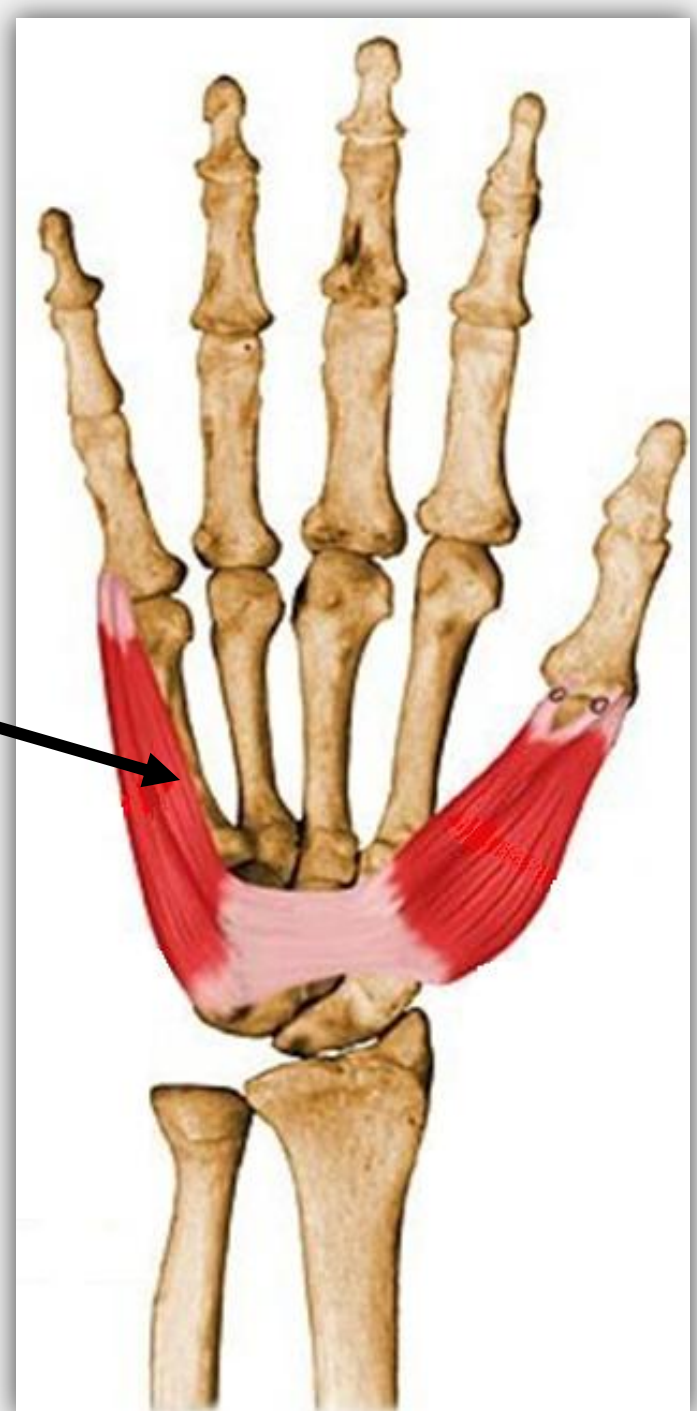


1- court palmaire

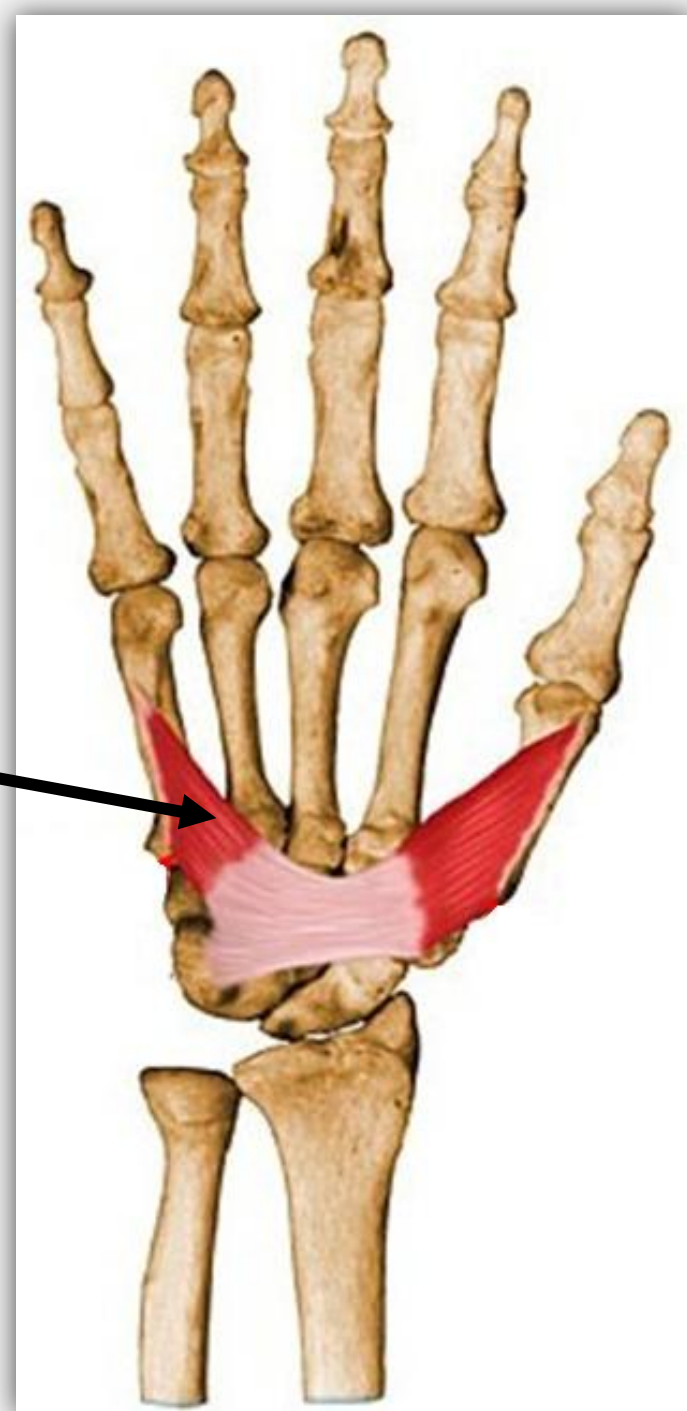2- Abducteur du petit doigt



3- Court fléchisseur du petit doigt



4- Opposant du petit doigt





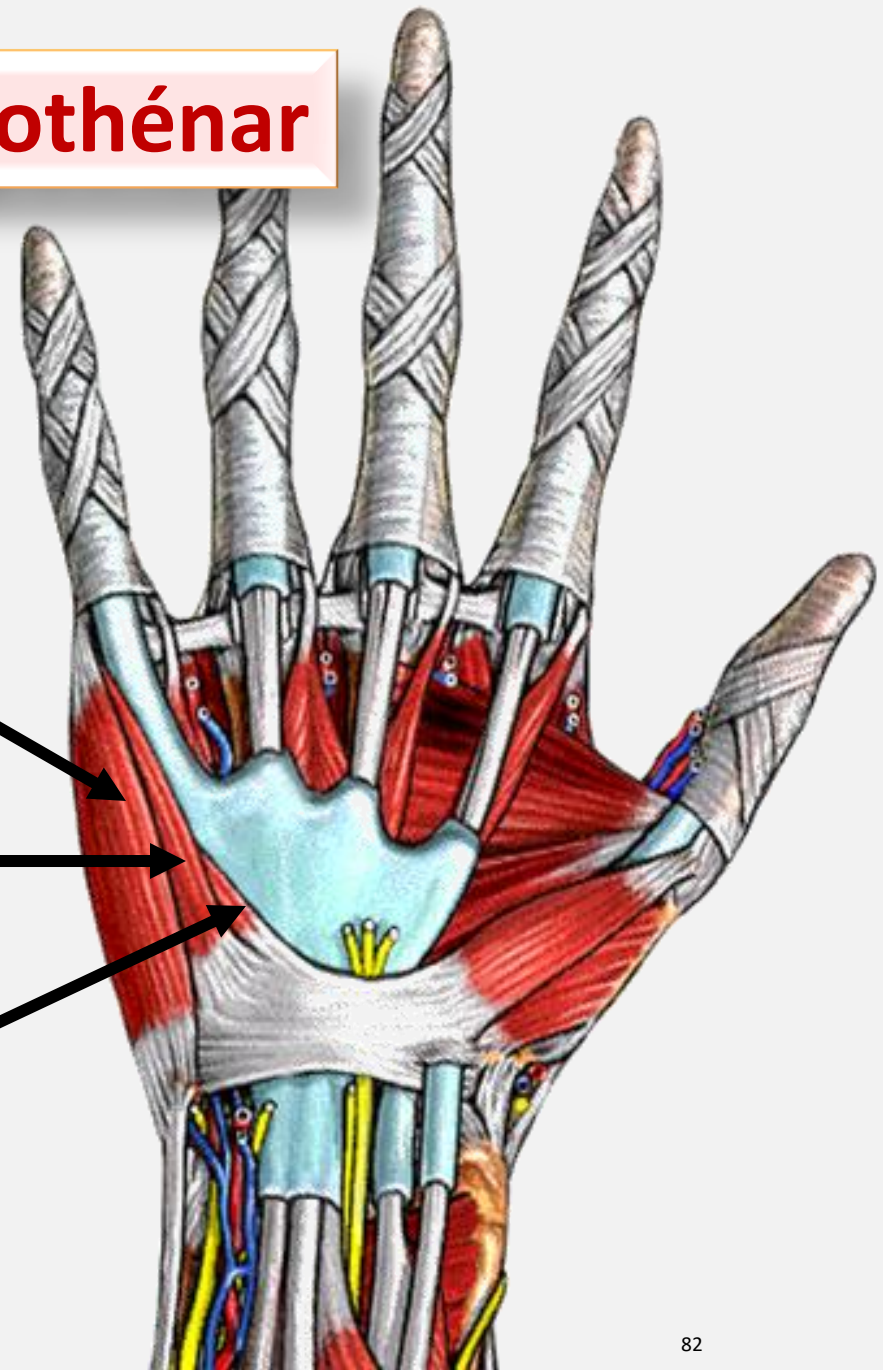
Opposition du pouce et du petit doigt

Muscles de la loge hypothénar

**Abducteur
du petit doigt**

**Court fléchisseur
du petit doigt**

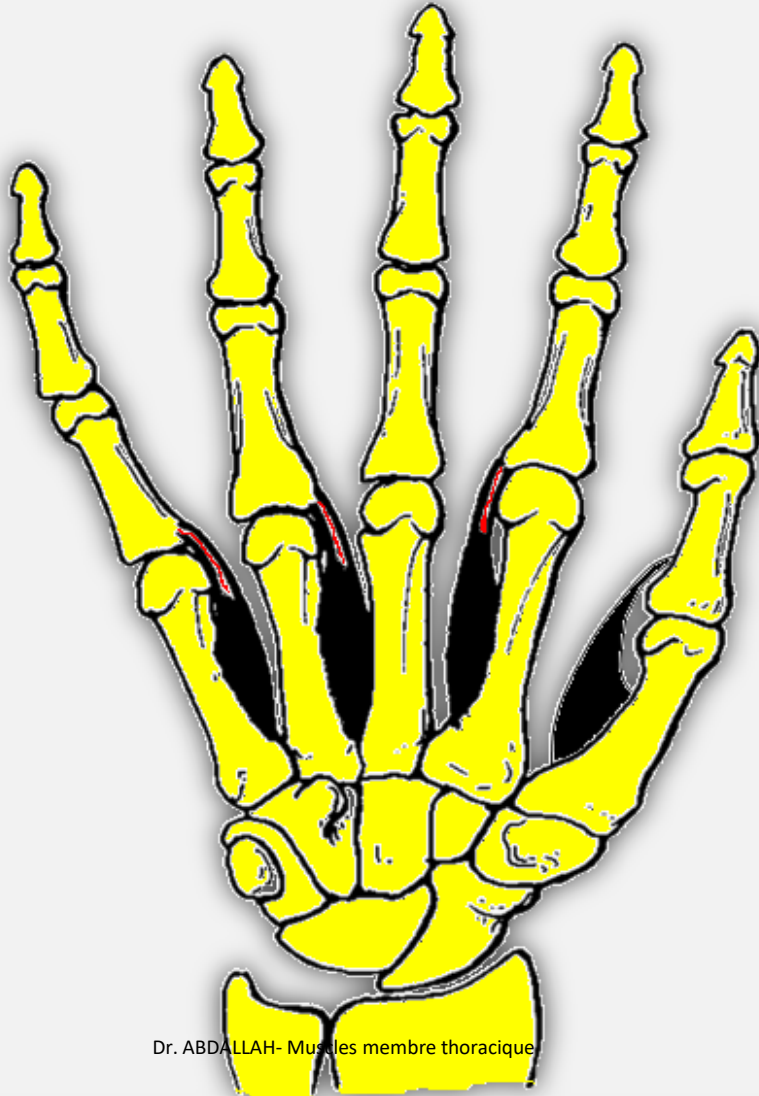
**Opposant
du petit doigt**



Muscles intermédiaires de la main

12 muscles

4 interosseux palmaires



Dr. ABDALLAH- Muscles membre thoracique

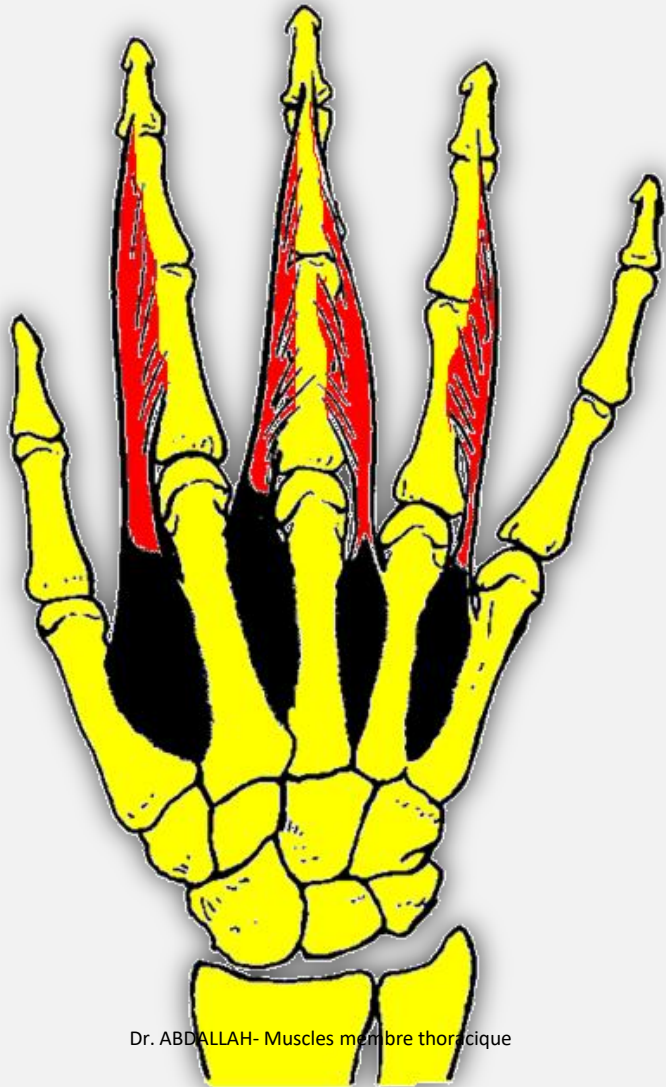Rapprochent les doigts
de l'axe de la main



05/04/2022

84

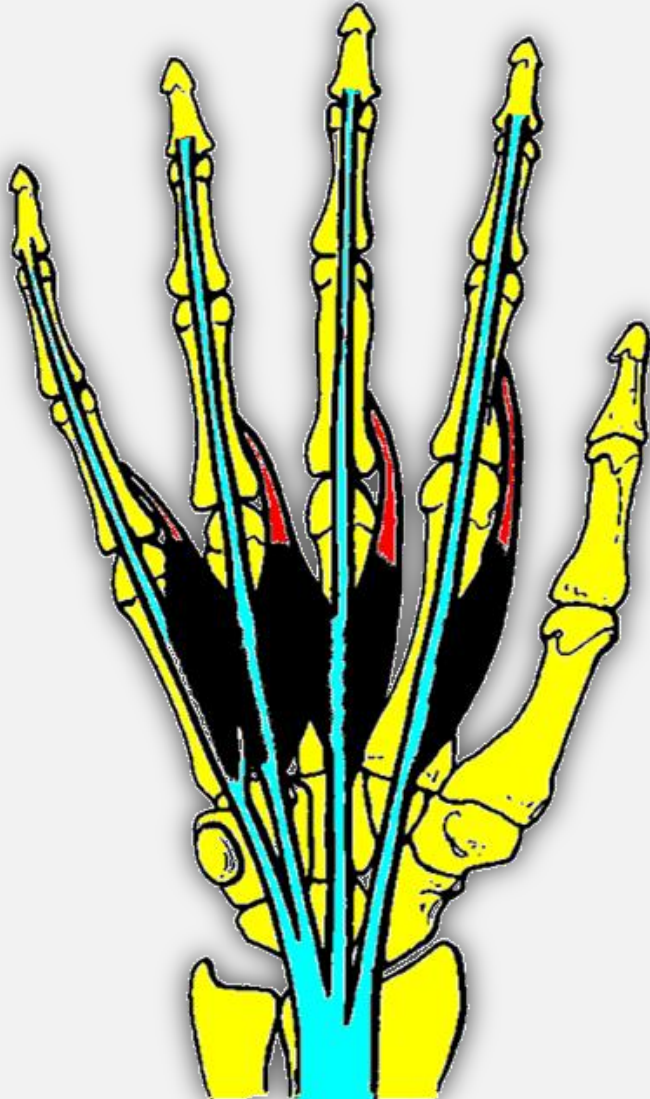
4 interosseux dorsaux



Écartent les doigts de l'axe de la main

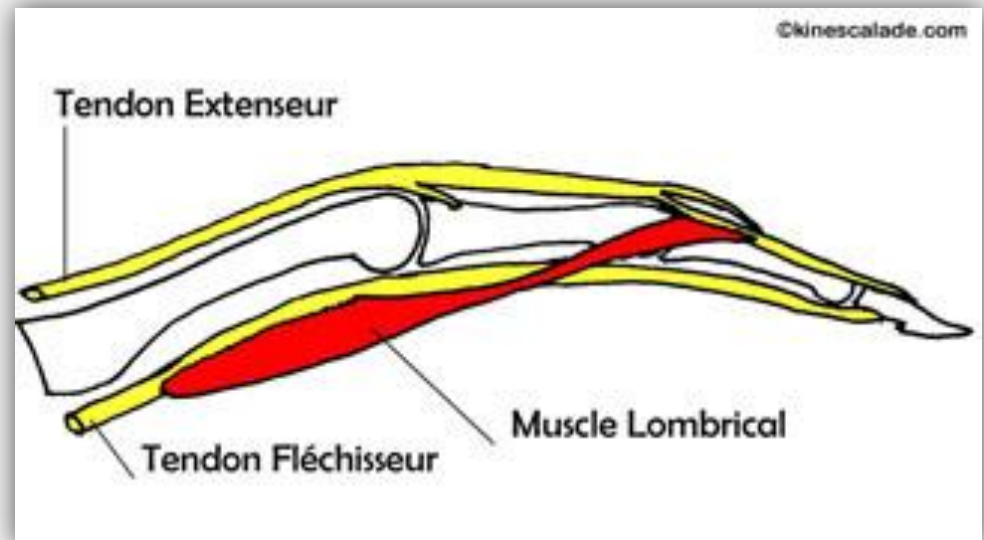


4 Lombricaux



Annexés au:
fléchisseur profond des doigts

Fléchissent la 1^{ère} phalange
étendent les 2 dernières



Muscles du membre pelvien

Dr. A. ABDALLAH

Laboratoire d'Anatomie Médico-Chirurgicale

Faculté de Médecine – Annaba

Mail: abourahaf_dz@yahoo.fr

